



Cirugía Española



www.elsevier.es/cirugia

P-048 - ATRAPAMIENTO AISLADO DE VENA POPLÍTEA: CAUSA EXCEPCIONAL DE RECIDIVA DE VARICES

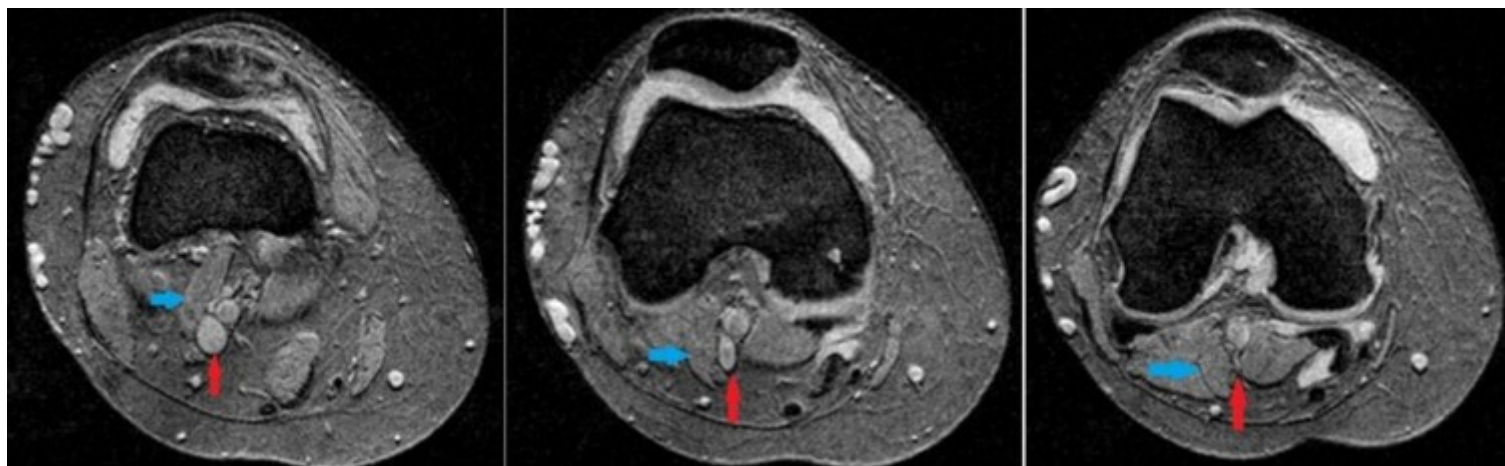
Sainz Valios, María; Rodríguez-Padilla, Javier; Vázquez, Esther; Lago, Isabel; Selgas, Alberto; Álvarez Cuiñas, Ana; García Domínguez, Antonio; Cancelas Felgueras, María Dolores

Hospital Universitario Severo Ochoa, Leganés.

Resumen

Introducción: El síndrome de atrapamiento poplíteo (SAP) está caracterizado por una serie de signos y síntomas en miembro inferior causados por la compresión de los vasos poplíteos. El atrapamiento aislado de la vena poplíteo (AVP) es muy infrecuente y no está incluido en la clasificación de los diferentes SAP. Algunos autores lo consideran un hallazgo benigno sin significado patológico. A pesar de ello, podría ser un factor fisiopatológico detrás de la trombosis venosa profunda espontánea, embolismo pulmonar y recidiva de varices. La recurrencia de las venas varicosas (RV) después del tratamiento quirúrgico es común, con tasas entre el 6,6-37% a los dos años, y un 51% a los cinco años. Errores técnicos y tácticos, neovascularización de la ingle y progresión de enfermedad son las principales causas de la recurrencia. La RV secundaria a un AVP es excepcional.

Caso clínico: Mujer de 62 años valorada en consultas por gonalgia y recidiva de varices con escasos síntomas flebostáticos. A la exploración física se observan varices en región genicular y hueco poplíteo. Se realiza eco Doppler donde se objetivan varices dependientes de perforante incompetente en el hueco poplíteo y aumento de las velocidades radiox3 en la vena poplíteo durante las maniobras de flexo-extensión del pie. Se realiza angio-RM donde se observa AVP por un fascículo accesorio del músculo gastrocnemio externo, cuya compresión explica los hallazgos ecográficos. La hipertensión venosa secundaria a la compresión extrínseca de la vena poplíteo es el origen más probable de la RV, por lo que su tratamiento no está indicado, salvo descompresión de la vena mediante resección del vientre muscular anómalo. Dada la leve sintomatología de la paciente, se decidió tratamiento conservador mediante soporte elástico y ejercicio aeróbico con disminución de los síntomas sin progresión de los signos de insuficiencia venosa.



Discusión: La RV secundaria a una AVP es excepcional. El tratamiento de la RV debe realizarse tras una evaluación cuidadosa del paciente para identificar su posible etiología. En este caso, la aparición de varices como fuente de drenaje del sistema venoso profundo contraindica el tratamiento quirúrgico. El AVP es una condición infrecuente de diagnóstico clínico y radiológico complejo. El eco Doppler con maniobras de flexoextensión, angio-RM o angioTAC suelen ser diagnósticos. La medición de presiones mediante catéter directo puede ser útil en casos dudosos. El manejo de la AVP es controvertido, siendo el tratamiento quirúrgico el que presenta mayor efectividad en paciente con clínica incapacitante que no respondieron adecuadamente a la terapia compresiva.