CIR ESP. 2021;99(Espec Congr 2):1184

Cirugía Española

www.elsevier.es/cirugia

# P-731 - SARCOMATOSIS PERITONEAL POR GIST: UN RARO CASO DE DISEMINACIÓN TUMORAL

*Gómez Valles, Paula[1]; Cayuela Fuentes, Valentín[2]; Gómez Pérez, Beatriz[1]; Delegido García, Ana[2]; Balaguer Román, Andrés[2]; Navarro Barrios, Álvaro[1]; López López, Víctor[2]; Cascales Campos, Pedro[2]*

*[1]Hospital Clínico Universitario Virgen de la Arrixaca, Murcia; [2]Hospital Universitario Virgen de la Arrixaca, Murcia.*

## Resumen

**Introducción:** Los GIST son tumores muy raros que se originan en las células intersticiales de Cajal pero constituyen las neoplasias mesenquimales más frecuentes del tracto digestivo. La actual innovación ha conseguido identificar de la mutación responsable de su desarrollo identificando un gen que codifica un receptor proteico de la familia de las tirosin-kinasas (KIT) y que interviene en el desarrollo tumoral. Desde la disposición para estos pacientes del imatinib o STI-571, que bloquea específicamente este receptor mutado, se han conseguido unos resultados clínicos excepcionales frente al 5% de respuesta de la quimioterapia convencional. La intervención quirúrgica, por tanto, ha quedado desplazada en casos de GIST recurrentes, localmente avanzados o metastásicos. Sin embargo, el manejo actual de la sarcomatosis peritoneal por GIST como forma de diseminación abdominal es un reto que superar. La escasa literatura y series que recogen a estos pacientes ha provocado una dificultad enorme en su manejo. La cirugía de citorreducción se ha postulado como una buena alternativa en estos pacientes como intento de combatir su mal pronóstico.

**Caso clínico:** Se presenta el caso de una mujer de 49 años diagnosticada de GIST de origen rectal de morfología epitelioide en 2017 y tratada mediante resección local sin tratamiento adyuvante previo. Tras 3 años libre de enfermedad acudió a Urgencias por dolor abdominal difuso y malestar general. Tras la realización de un TAC abdominal se halló una masa sólida en flanco-FII compatible con GIST con múltiples implantes peritoneales dispersos y fue remitida a la Unidad de Carcinomatosis Peritoneal para valoración. Debido a las características clínicas de la paciente y su potencial resecabilidad se decidió su intervención quirúrgica. Los hallazgos intraoperatorios demostraron múltiples implantes de diferentes tamaños diseminados por la cavidad abdominal con un PCI (*Peritoneal Cancer Index*) de 15. Se realizó una citorreducción CC-0 precisando resección de omentectomía consiguiendo una exéresis total de todas las lesiones macroscópicas. El análisis inmunohistoquímico posterior informó de positividad intensa y difusa para DOG-1, parcheada para CD117-cKit, intercaladas con células positivas para CD56 y S100 siendo negativa par sinaptofisina y cromogranina A. El índice proliferativo Ki67 fue del 25%. El posoperatorio fue favorable y actualmente la paciente no presenta ningún signo de recidiva.

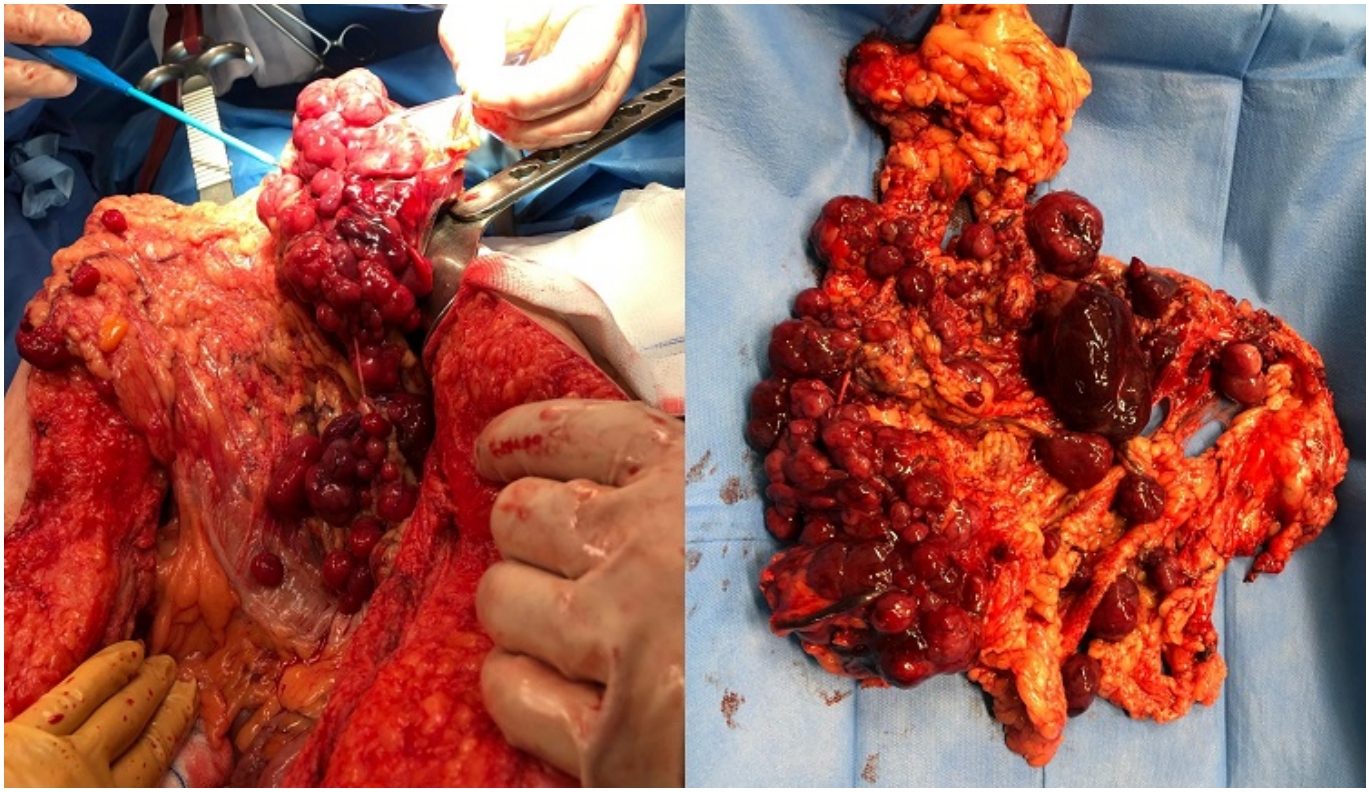

**Discusión:** Los escasos datos sobre el manejo de la GISTosis o sarcomatosis peritoneal de origen GIST avalan el uso combinado de cirugía de citorreducción e imatinib. Así, en diversos estudios se ha observado una buena respuesta a imatinib en pacientes sometidos a un CRS sin el desarrollo de resistencias obteniendo buenas supervivencias. Además, si la CRS se efectúa en pacientes con resistencia a imatinib los resultados son muy pobres, observándose además pobres CRS. Así, ante GIST localmente avanzados con diseminación por cavidad abdominal y con escasa respuesta a tratamiento quimioterápico convencional, las opciones quirúrgicas deben ser propuestas en centros con gran experiencia. Además, la rareza de la sarcomatosis abdominal de origen GIST es la principal razón para explicar la falta de literatura y a su vez explica la ausencia de pautas estandarizadas en el tratamiento de estos pacientes.

0009-739X © 2021 AEC. Publicado por Elsevier España, S.L.U. Todos los derechos reservados