



Cirugía Española



www.elsevier.es/cirugia

P-729 - PSEUDOQUISTE PÉLVICO GIGANTE NO PANCREÁTICO EN VARÓN ADULTO

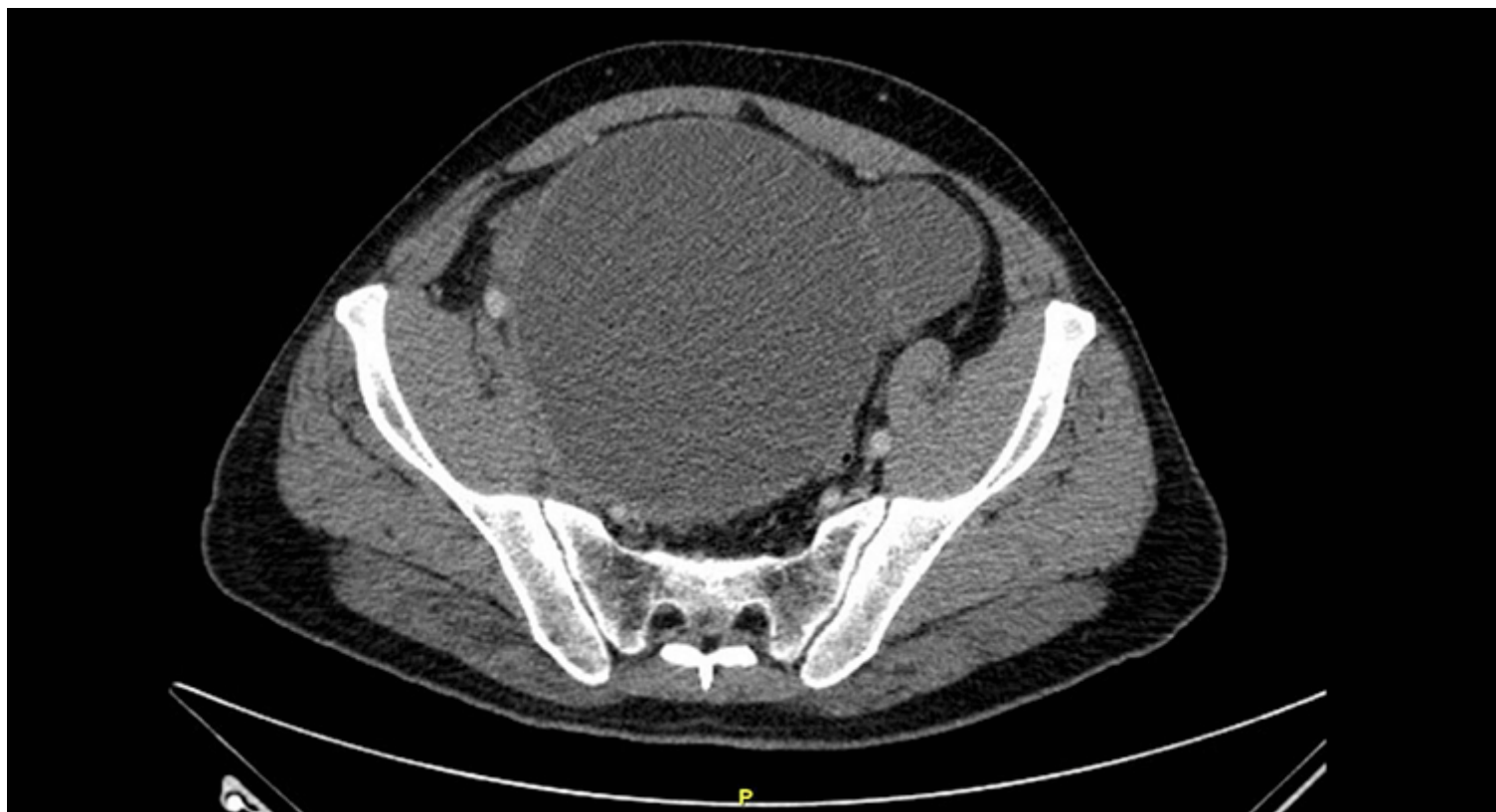
Espinet Blasco, Marina; Ballester Vázquez, Eulàlia; Basterra Rincón, Alberto; Solans Solerdelcoll, Mireia; Moral Duarte, Antonio; González López, Jose Antonio

Hospital de la Santa Creu i Sant Pau, Barcelona.

Resumen

Objetivos: Los pseudoquistes abdominales de origen no pancreático son una entidad benigna muy rara, generalmente descritos después de una agresión en el peritoneo (cirugía pélvica previa, catéteres de derivación ventriculoperitoneal o de diálisis peritoneal, traumatismos, o cirugía de hernia inguinal). Debe hacerse diagnóstico diferencial con tumoraciones abdominales quísticas, pudiendo resultar muy difícil sin un análisis anatomopatológico. Presentamos el caso de un varón adulto intervenido de una masa quística abdominal, siendo diagnosticado de pseudoquiste pélvico de origen idiopático.

Caso clínico: Se trata de un varón de 54 años sin antecedentes patológicos que a raíz de cuadro de dolor abdominal, náuseas y pérdida de 4 kg es diagnosticado por TC de una masa quística tabicada de $13 \times 16 \times 12$ cm que desplaza la vejiga. Debido a la clínica compresiva, se realiza intervención quirúrgica, evidenciando una gran masa de aspecto fibrótico que ocupa la totalidad de la pelvis y que engloba los vasos ilíacos y trigono vesical. Se realiza una biopsia intraoperatoria que descarta la presencia de malignidad, por lo que ante la imposibilidad de exéresis total de la lesión sin dañar los vasos, se lleva a cabo una exéresis parcial de la lesión. El paciente presentó un posoperatorio correcto sin complicaciones. El análisis anatomopatológico final de la lesión informa que se trata de una lesión quística con áreas de fibroblastos de aspecto reactivo y zonas de inflamación aguda y crónica, sin observar criterios de la malignidad. Todos ellos, hallazgos compatibles con un pseudoquiste. Se realiza TC de control al mes y a los 6 meses de la intervención sin identificar restos ni recidiva de lesión pélvica ni complicaciones intraabdominales.



Discusión: Se trata de un pseudoquiste abdominal de localización atípica, y de origen particularmente infrecuente, ya que no hemos encontrado otros casos descritos de origen idiopático. Por tanto, creemos importante dar conocimiento de un caso singular como el descrito.