




Cirugía Española



www.elsevier.es/cirugia

P-702 - GLOMANGIOSARCOMA GÁSTRICO GIGANTE CON METÁSTASIS HEPÁTICAS

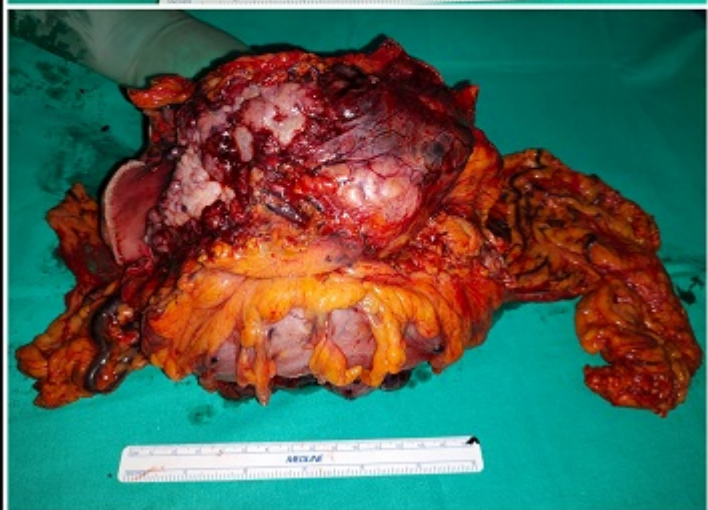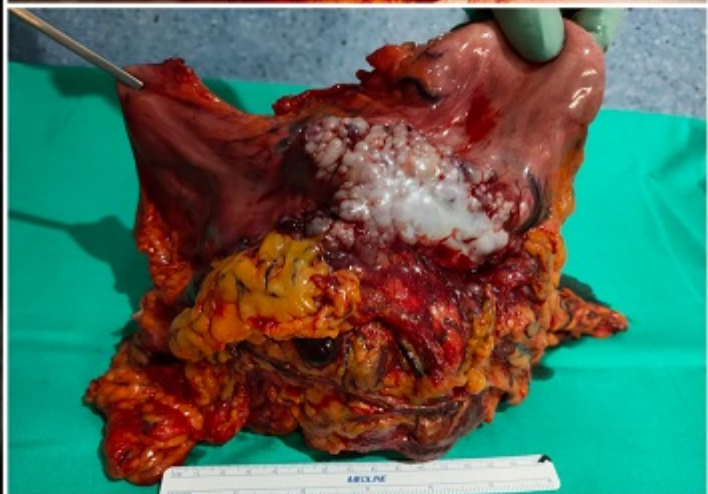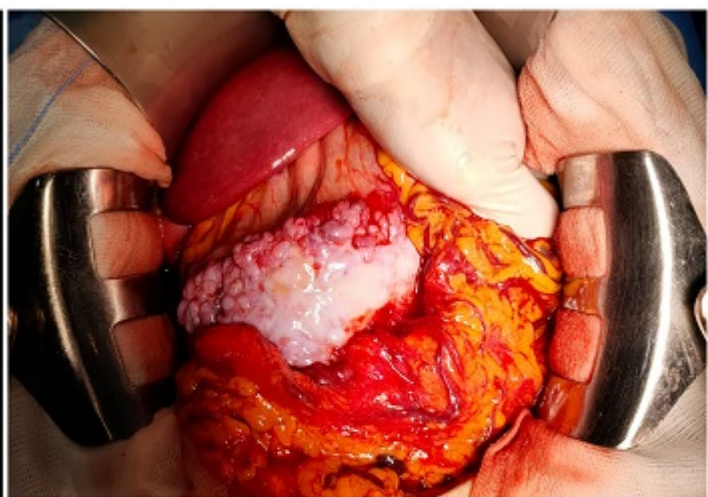
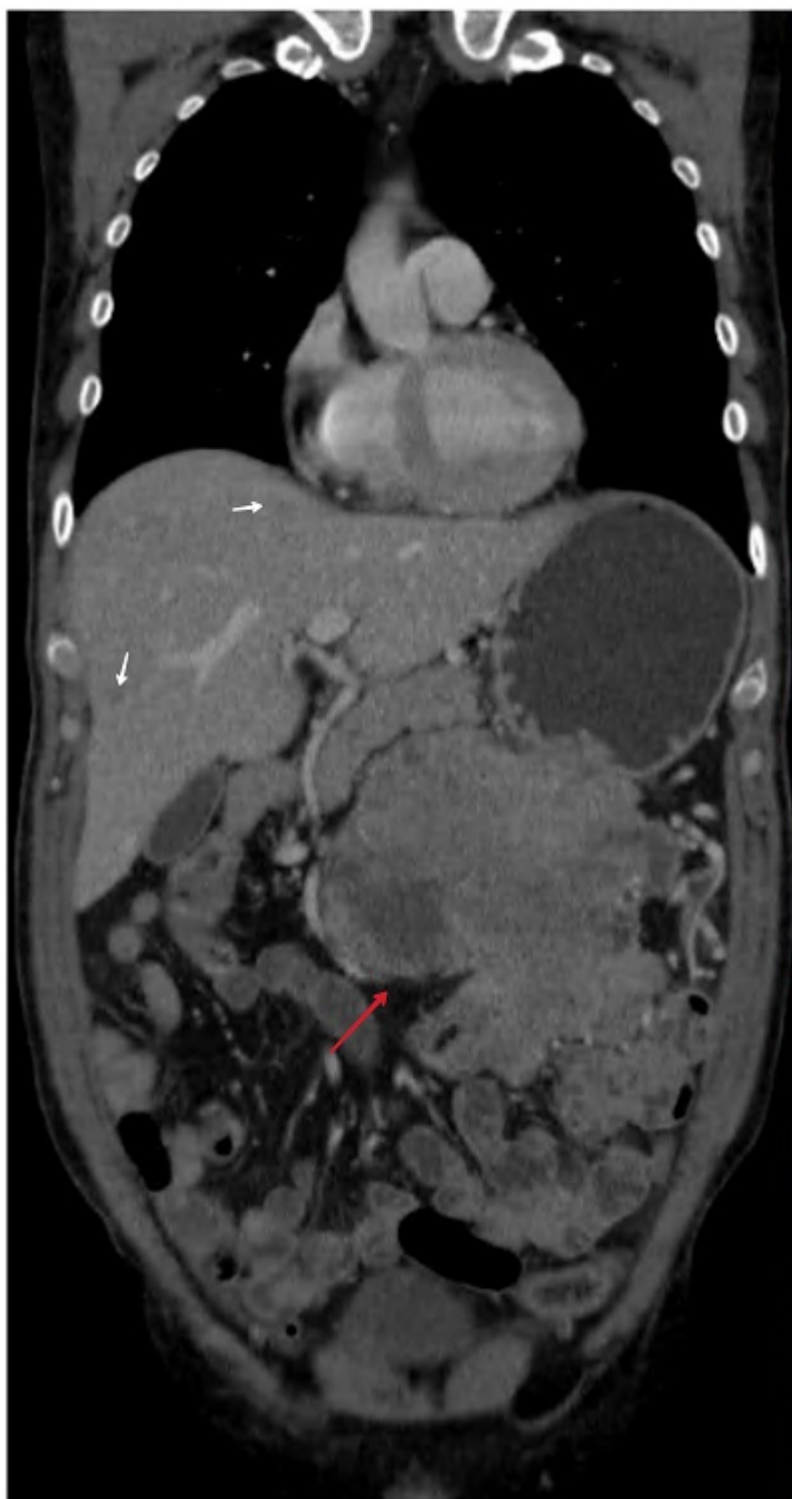Martínez Hernández, Andreu; Gómez Quiles, Luís; Maiocchi Segredo, Ana Karina; Villarín Rodríguez, Álvaro; Abdelkader Mohamed, Navil; López Loscos, Elena; Jara Benedetti, Génesis; Laguna Sastre, José Manuel

Hospital General, Castellón de la Plana.

Resumen

Introducción: Los tumores glómicos (TG) son neoplasias mesenquimales benignas poco frecuentes (representan alrededor del 1-2% de los tumores de tejidos blandos) clasificados como tumores perivascuales. Su localización habitual son las extremidades, aunque infrecuentemente también pueden aparecer en órganos internos como mediastino, pulmón, tráquea y estómago. El lugar más común de afectación gastrointestinal es el estómago, especialmente el antro gástrico. La mayoría de los tumores glómicos son benignos, solitarios y asintomáticos, presentándose en ocasiones como dolor abdominal, hemorragia gastrointestinal o perforación. Los TG son tumores submucosos y los hallazgos radiológicos no permiten diferenciarlos de otras lesiones mesenquimales. El diagnóstico de certeza depende de los hallazgos histopatológicos e inmunohistoquímicos (actina del músculo liso y calponina +). Su tamaño mayor de 5 cm y las características histológicas de atipia nuclear, necrosis o alta actividad mitótica son criterios de malignidad. Son escasos los registros en la literatura de TG gástricos malignos, y casi anecdótica la presencia de metástasis a distancia.

Caso clínico: Varón de 55 años, natural de Bulgaria, con hábito enólico y tabáquico moderado sin otros antecedentes médico-quirúrgicos de interés. Acudió a consultas médicas tras dolor abdominal en aumento de una semana de evolución en relación a tumoración epigástrica palpable. Los hallazgos tomográficos evidenciaron una gran masa en antro gástrico con engrosamiento submucoso de $15 \times 10 \times 14,6$ cm, con contornos irregulares, contenido heterogéneo y fuerte realce arterial, en íntimo contacto con colon transversal y adenopatías locorregionales. Además, se objetivaron múltiples lesiones hipodensas hepáticas (bilobares), siendo los hallazgos sospechosos de neoplasia gástrica con metástasis hepáticas (T4N2M1). Se realizó una gastroscopia con toma de biopsias, con resultado histopatológico e inmunohistoquímico de tumor mesenquimal (*sma*+, *calponina*+, resto de marcadores incluyendo *c-kit* negativos) sugestivo de TG de potencial maligno. Se decidió en Comité de Tumores Digestivos intervención quirúrgica electiva, realizándose una resección quirúrgica en bloque mediante laparotomía media (gastrectomía subtotal, omentectomía y linfadenectomía D1, y colectomía transversal segmentaria) con reconstrucción gastroyeyunal en Y de Roux y anastomosis colo-cólica mecánica, además de biopsia de lesión hepática en segmento V. El paciente fue dado de alta a la semana posoperatoria sin complicaciones, para valoración por parte de Oncología de tratamiento adyuvante selectivo. Los hallazgos histopatológicos e inmunohistoquímicos confirmaron los resultados preoperatorios, diagnosticándose de glomangiosarcoma gástrico con metástasis hepáticas.



Discusión: Los TG son tumores extremadamente raros, siendo su localización gástrica la más habitual dentro del tracto gastrointestinal. Estos tumores carecen de características clínicas, endoscópicas y radiológicas típicas, y el diagnóstico correcto se obtiene únicamente mediante el examen histológico e inmunohistoquímico. A pesar de ser un tumor extremadamente infrecuente, es importante incluirlo en el diagnóstico diferencial junto con otros tumores estromales/mesenquimales, ante los hallazgos de una masa subepitelial gástrica (habitualmente en antro) con fuerte realce de contraste arterial. La aparición de TG gástricos malignos con metástasis a distancia es poco frecuente, por lo que no existen directrices estandarizadas en cuanto a su tratamiento, seguimiento y pronóstico en la literatura actual. Dado que existe un potencial de malignidad, se sugiere la escisión quirúrgica local completa con un seguimiento y control a largo plazo.