



Cirugía Española



www.elsevier.es/cirugia

P-679 - TRACCIÓN CONTINUA DE LA FASCIA MEDIANTE MALLA DUAL INTRAPERITONEAL COMO TÉCNICA PARA EL CIERRE DEL ABDOMEN ABIERTO POSQUIRÚRGICO AGUDO

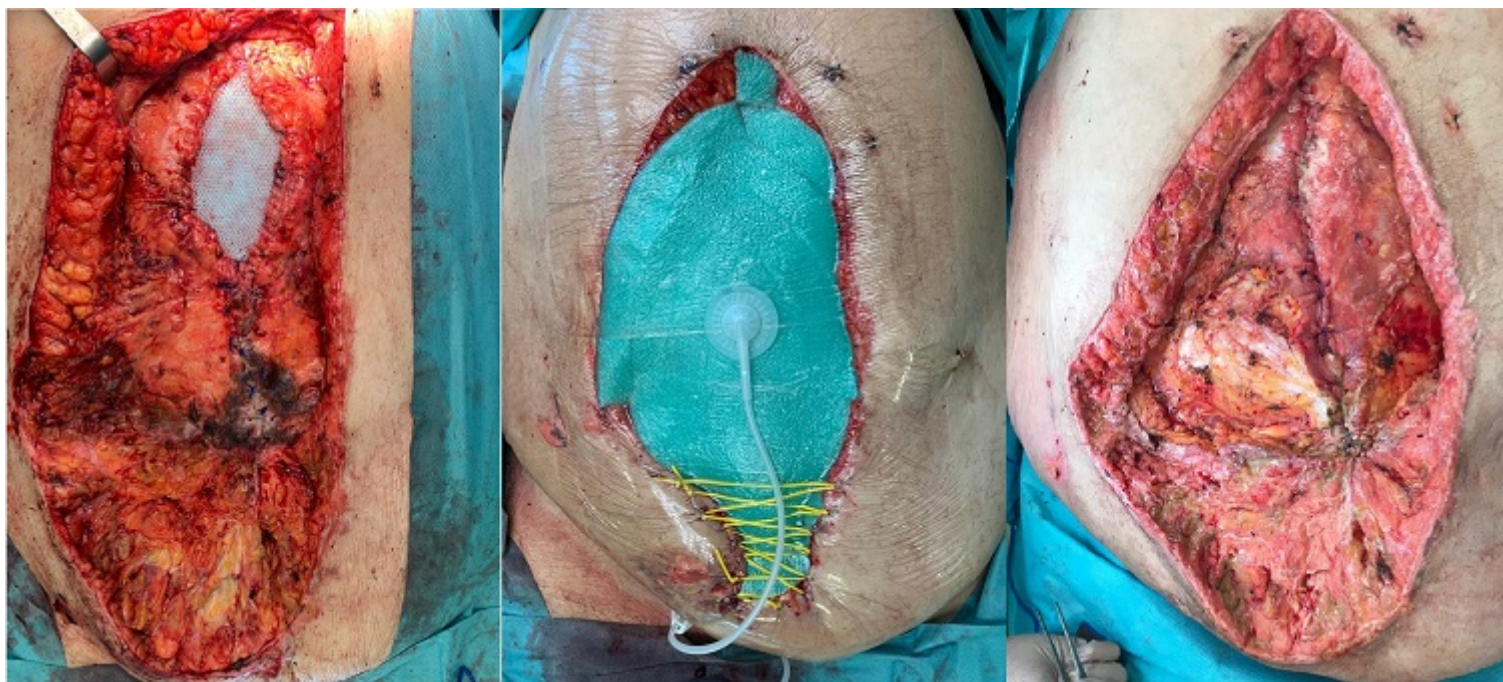
Pastor Altaba, Daniel; Yuste García, Pedro; Moreno Bagueiras, Alejandro; Bernal Tirapo, Julia; Gutiérrez Andreu, Marta; Sánchez García, Carmen; Gil-Diez López-Maroto, Danae; Ferrero Herrero, Eduardo

Hospital Universitario 12 de Octubre, Madrid.

Resumen

Introducción: El concepto de “abdomen abierto posquirúrgico agudo” (*acute POAW*), pretende unificar bajo un mismo término al abdomen abierto terapéutico (*POAW intencional*) y la evisceración (*POAW accidental*). El abdomen abierto es un procedimiento terapéutico que consiste en dejar la laparotomía abierta mediante diferentes técnicas de cierre temporal (bolsa de Bogotá, mallas sintéticas, técnicas dinámicas, terapia de presión negativa (TPN)...). Las indicaciones principales son: a) la cirugía de control de daños en pacientes politraumatizados con inestabilidad hemodinámica, b) manejo de infección intraabdominal grave, c) prevención o tratamiento del síndrome compartimental abdominal. La evisceración es un fallo agudo del cierre de la pared abdominal tras el cierre primario de una laparotomía realizada por cualquier causa. Ambas entidades tienen en común la dificultad para un cierre definitivo de la pared abdominal, dificultad que es mayor cuanto más se prolongan en el tiempo.

Caso clínico: Presentamos el caso de un varón de 51 años con AP de HTA, DM, DL, asma, SAHOS, obesidad mórbida y hernia ventral recidivada (técnica de reparación inicial desconocida). El paciente consulta en el servicio médico de un centro penitenciario por dolor abdominal súbito a nivel de la hernia. Tras imposibilidad de reducción, es derivado al servicio de Urgencias del hospital 12h después del inicio del dolor; en situación de shock séptico, insuficiencia respiratoria y acidosis mixta severa. Tras estabilización inicial, es trasladado al quirófano. Tratamiento quirúrgico inicial: hallazgos: Hernia de 10 × 15 cm con segmento de 40 cm de íleon isquémico y perforado. Peritonitis purulenta. Hipoperfusión intestinal generalizada. Técnica quirúrgica: resección del intestino isquémico sin anastomosis. Lavado de cavidad y cierre temporal abdominal con TPN. *Second look* 48h: anastomosis intestinal. Cierre aponeurótico con puntos sueltos de polipropileno 1 y piel con nylon. Tras unos días desarrolla isquemia cutánea del tercio inferior de la laparotomía, decidiéndose revisión quirúrgica al 12º día posoperatorio, realizándose amplio desbridamiento cutáneo. Se inicia cierre temporal con TPN + tracción fascial continua con malla dual de PTFE y polipropileno, fijada a la aponeurosis en posición intraperitoneal con polipropileno 2/0. Puntos sueltos en el extremo de la malla, a 2cm del borde aponeurótico y sutura continua en los bordes de la aponeurosis. En recambios sucesivos de la TPN se recorta la malla y se aproxima en línea media, consiguiendo tras 4 recambios el cierre aponeurótico definitivo con sutura continua de polipropileno 2/0 sin tensión, quedando reforzado el cierre en profundidad con la misma malla que se usó para la tracción continua. Se realiza por parte de cirugía plástica un colgajo dermograso abdominal para cerrar el gran defecto cutáneo resultante. El paciente presentó buena evolución en el seguimiento posterior.



Discusión: Diversas guías recomiendan la TPN en combinación con técnicas dinámicas o con tracción continua de la fascia como las técnicas de elección para el cierre temporal en el abdomen abierto posquirúrgico agudo tras 2-3 semanas. Creemos que el refuerzo con malla puede reducir el riesgo de eventración posterior y la posición intraperitoneal, el riesgo de contaminación de la misma.