



Cirugía Española



www.elsevier.es/cirugia

P-660 - PSEUDOQUISTE ABDOMINAL COMO COMPLICACIÓN DE DRENAJE VENTRICULOPERITONEAL

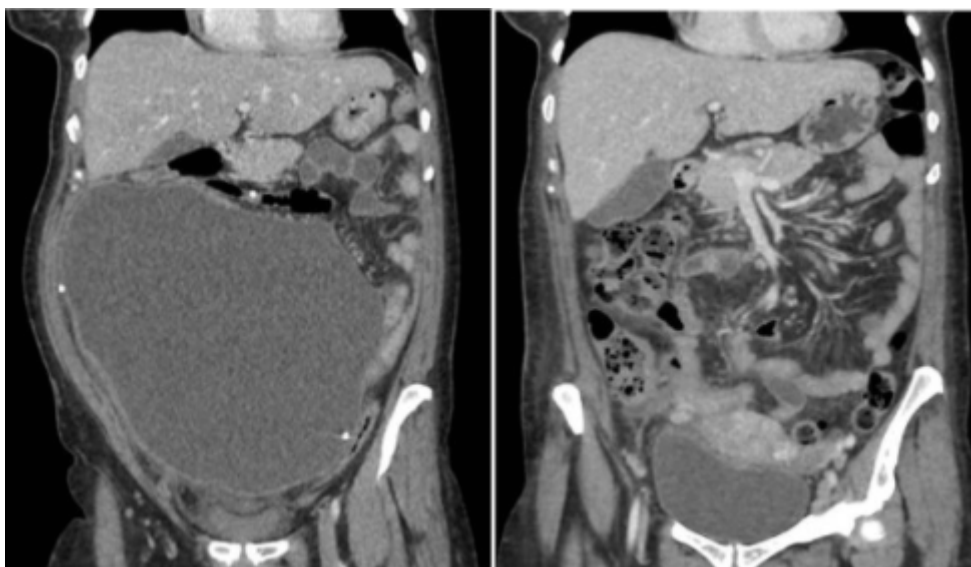
Estébanez Ferrero, Beatriz; Gómez Carmona, Zahira; Rico Morales, María del Mar; Teruel Lillo, Irene; Gras Gómez, Cristina María; Lorenzo Liñán, Miguel Ángel; Vidaña Márquez, Elizabeth; Reina Duarte, Ángel

Hospital Torrecárdenas, Almería.

Resumen

Introducción: El drenaje ventriculoperitoneal es un procedimiento neuroquirúrgico común en el manejo de la hidrocefalia. Entre sus potenciales complicaciones, se encuentra la formación de un pseudoquiste abdominal, con una incidencia descrita entre el 0,25% y el 10%. Una inadecuada absorción, bloqueos y/o adherencias intraabdominales son algunas de las complicaciones que pueden provocar una acumulación de líquido cefalorraquídeo (LCR) con la subsecuente formación del pseudoquiste. Entre los signos de un drenaje ventriculoperitoneal malfuncionante, se encuentran cefalea, náuseas, alteración del nivel de consciencia y otros signos comunes de presión intracraneal elevada. Su patogénesis permanece aún desconocida, aunque se han propuesto 3 posibles mecanismos: infección crónica, reacción de cuerpo extraño y presencia de partículas como proteínas en el LCR.

Caso clínico: Se presenta el caso de una paciente de 43 años con antecedentes de hidrocefalia obstructiva en la infancia y portadora de 2 válvulas de derivación ventriculoperitoneal. Acude a urgencias por cuadro de distensión abdominal y dolor tipo cólico. Se realiza TAC abdominal evidenciando una gran masa quística de 21 × 20212,4 cm bien delimitada. En primer lugar, es intervenida para retirada de ambos catéteres, uno de ellos no funcional, encontrándose expuesto a nivel parietooccipital derecho, y el segundo, funcional, se secciona y aspiran 2.000 cc de contenido seropurulento dejando derivación externalizada a nivel infraclavicular. Al segundo día posoperatorio, la paciente persiste con dolor y distensión abdominal, llevándose a cabo punción percutánea ecoguiada en línea media infraumbilical, con salida de 2.800 cc de contenido seropurulento y mejoría clínica inmediata. Posteriormente, se realiza laparotomía media con capsulectomía parcial del pseudoquiste. Por último, se realiza conexión valvular e introducción de catéter distal hasta unión cavo-tricúspidea. En el estudio citológico se describe un material de fondo seroso rico en polinucleares neutrófilos, negativo para células neoplásicas. La histopatología del pseudoquiste revela un tejido fibroesclerosante vascularizado con cambios fibroinflamatorios y una de sus superficies ulcerada con ausencia de células mesoteliales o de naturaleza epitelial. Tras un posoperatorio favorable, recibió el alta hospitalaria.



Discusión: El pseudoquiste abdominal aunque infrecuente, es una importante complicación del drenaje ventriculoperitoneal, atribuible en cierta medida a un proceso inflamatorio crónico. Su reconocimiento e intervención precoz parece mejorar los resultados clínicos. El tratamiento depende de la etiología, la presentación, y las manifestaciones clínicas. Entre las técnicas de revisión se incluyen el reposicionamiento distal del catéter, revisión del catéter en el espacio pleural o aurícula derecha, o extracción completa del mismo.