



# Cirugía Española



[www.elsevier.es/cirugia](http://www.elsevier.es/cirugia)

## P-655 - PERITONITIS COLÓNICA POR FITOBEZOAR: UNA CAUSA RARA DE PERFORACIÓN

Díaz Candelas, Daniel Alejandro; García Amador, Cristina; Valbuena Duran, Emilio Jose; Picardo Gomendio, María Dolores; Gorini, Ludovica; Arteaga Peralta, Vladimir; Gemio del Rey, Ignacio Antonio; de la Plaza Llamas, Roberto

Hospital Universitario, Guadalajara.

### Resumen

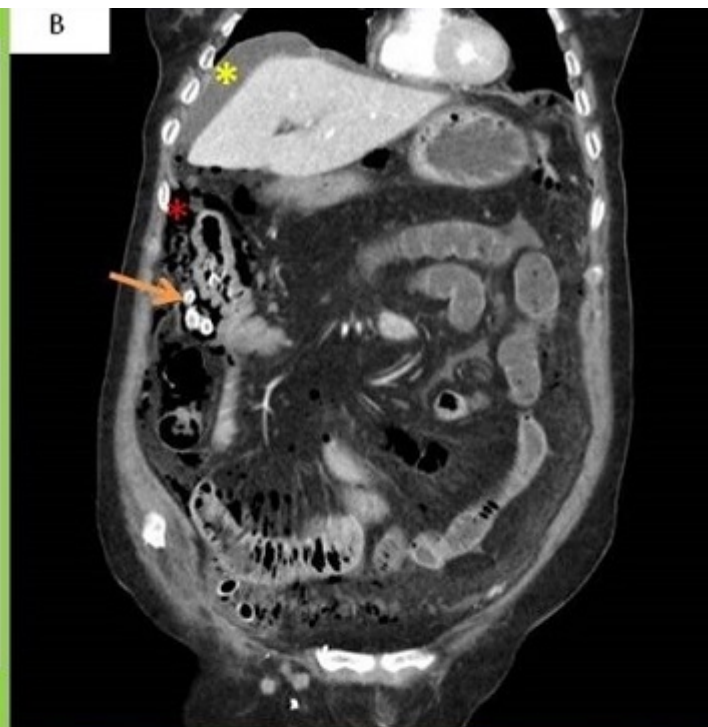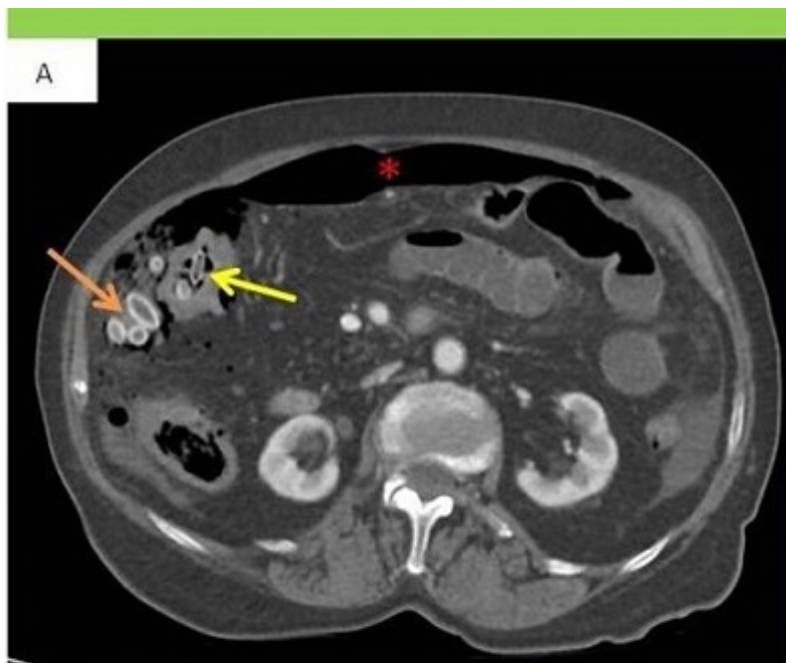**Introducción:** Los bezoares son masas formadas por la acumulación de material no digerible en el tubo digestivo, los más frecuente están constituido por fibra vegetal o semillas (fitobezoar), cabellos (tricobezoar) o fármacos (farmacobezoar). Pueden causar dolor abdominal, sangrado, obstrucción y perforación. Representan solo el 0,4-4% de todos los casos de obstrucción intestinal y ocurren principalmente en el estómago o el intestino delgado. Los casos de bezoares colónicos son extremadamente raros. Presentamos un caso de peritonitis fecaloidea consecuente a perforación colónica por fitobezoar. Se realiza una búsqueda bibliográfica en PubMed con la estrategia de búsqueda: (PHYTOBEZOAR) hasta 09 mayo 2021. Los resultados se presentan en la tabla 1.

**Caso clínico:** Se trata de mujer de 87 años con deterioro cognitivo moderado, edentulismo y con consumo diario de frutas y frutos secos, acude a urgencias por dolor abdominal agudo y distensión abdominal. En la exploración física presentaba irritación peritoneal generalizada. TA: 85/50 mmHg, FC: 110 lpm, FR: 28 rpm, satO<sub>2</sub>: 95% basal.  $2,50 \times 1.000/\mu\text{L}$  leucocitos, coagulopatía AP: 52%, INR: 1,49, tiempo de cefalina: 1,42, PCR: 31 mg/L, procalcitonina: 49,27 ng/mL, albúmina 16,1 g/L, prealbúmina: 7 mg/dL. Se realiza TC abdominal constatando los hallazgos que se muestran en las figuras 1 y 2. Se realiza laparotomía exploradora evidenciando peritonitis fecaloidea de los cuatro cuadrantes por perforación en ángulo hepático del colon y con presencia de múltiples semillas y huesos de frutas libres en toda la cavidad abdominal (fig. 3). Se realiza lavado exhaustivo y extracción de todo el material vegetal. Se procede a una hemicolectomía derecha con ileostomía terminal en flanco derecho. La paciente es dada de alta al mes posoperatorio con un Clavien-Dindo IIIa y Comprehensive Complication Index 65,6.

Resultado de búsqueda en PubMed de casos publicados de fitobezoares colorrectales

Autor	Localización	Perforación	Tratamiento
Lee, S.	Sigma	No	Endoscopia

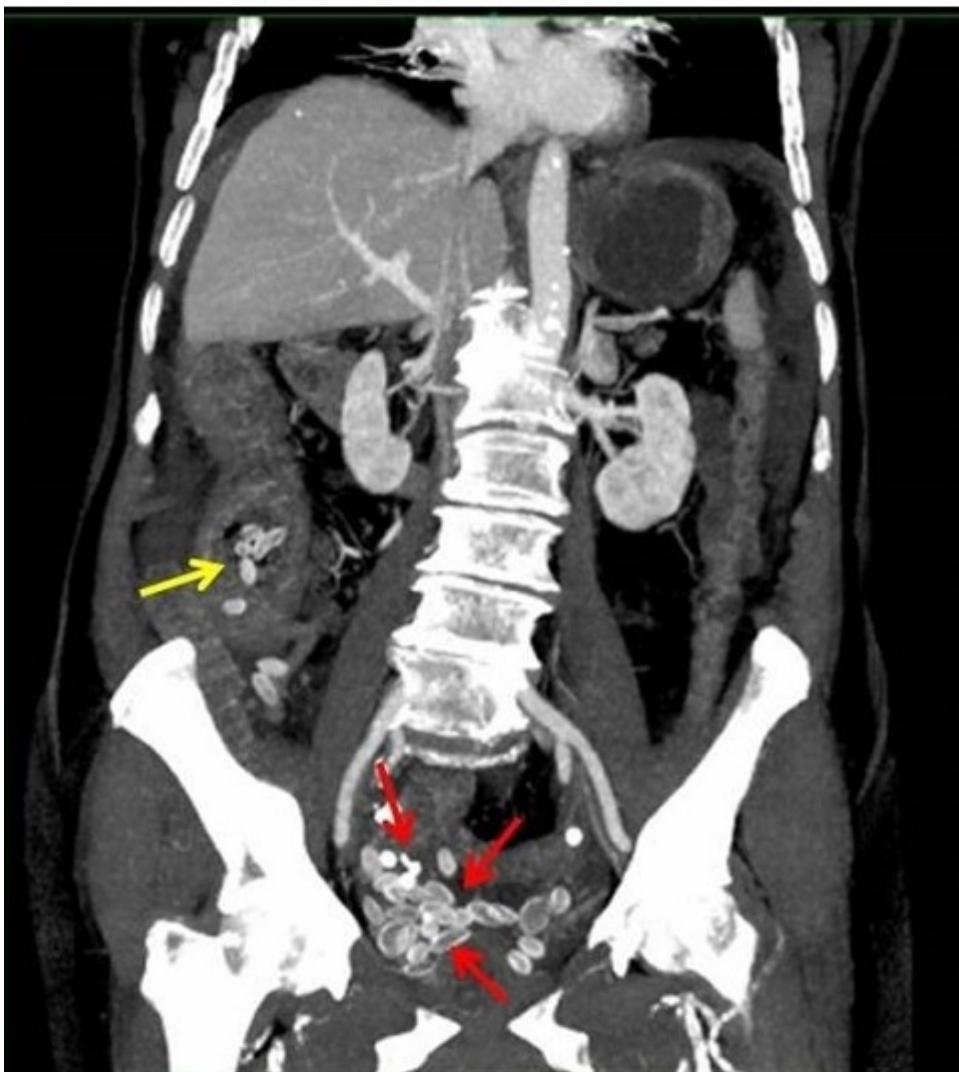
Larson, J.	Colon descendente	Sí	Cirugía
Gin Way, L.	Sigma	Sí	Cirugía
Feng Yih, L.	Recto	No	Endoscopia
Milillo, P.	Sigma	Sí	Cirugía
Sang Seok, Y.	Sigma	No	Endoscopia
Mohammad, A.	Recto	No	Manual
Marchese, S.	Recto	No	Manual
Agha, F.	Colon ascendente	No	Cirugía
Numanol, K.	Recto	No	Manual
Alexandre, A.	Recto	Sí	Cirugía
Thing, B.	Recto	No	Manual
Numanoglu, K.	Recto	No	Manual
Steinberg, J.	Recto	Sí	Cirugía



A. TC axial con contraste iv donde se objetiva abundante neumoperitoneo (asterisco) e imágenes ovaladas radiodensas intraluminales en colon derecho (flecha amarilla) como extraluminales (flecha naranja) que corresponden con huesos/cáscaras de frutos extraídos durante cirugía

B. TC con reconstrucción MPR en coronal donde se objetivan líquido libre perihepático (asterisco amarillo), trabeculación de grasa mesentérica y los hallazgos descritos en corte axial

Imagen 1. TC corte axial v coronal.



TC con reconstrucción MIP coronal; Se identifican múltiples imágenes ovaladas radiodensas intraluminales en colon derecho (flecha amarilla) como extraluminales en pelvis menor (flechas rojas) que corresponden con

**Discusión:** Existen publicados en PubMed 14 reportes de casos de fitobezoares colorectales, el tratamiento quirúrgico se consideró en todos los casos que presentaban perforación/peritonitis y en uno sin perforación ni peritonitis, pero de localización en colon derecho, dejando el tratamiento conservador (extracción manual/endoscópico) para los casos de colon izquierdo/rectales sin perforación. Por otro lado, los hábitos alimenticios, el estado cognitivo y el edentulismo fueron factores de riesgo determinantes en nuestro caso.