




# Cirugía Española



[www.elsevier.es/cirugia](http://www.elsevier.es/cirugia)

## P-652 - PERFORACIÓN YEYUNAL MÚLTIPLE SECUNDARIA A LINFOMA T INTESTINAL ASOCIADO A ENTEROPATÍA Y QUIMIOTERAPIA: CIRUGÍA DE CONTROL DE DAÑOS

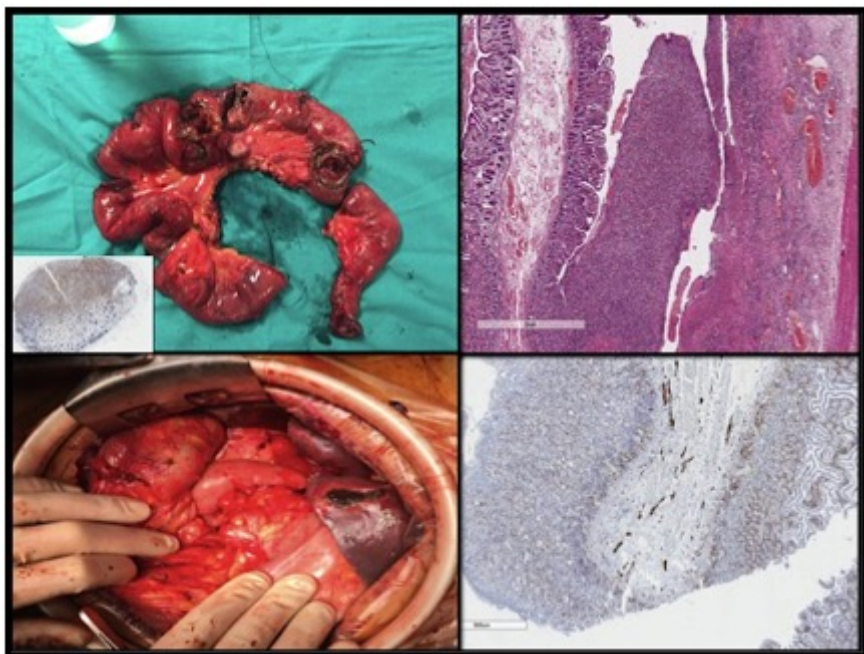
Guerrero Antolino, Pablo; Aguilar Jiménez, José; Abelló Audí, David; Vaqué Urbaneja, Javier; Mingol Navarro, Fernando; Bruna Esteban, Marcos; Quevedo Cruz, David; Nieto Sánchez, Marta

Hospital Universitario La Fe, Valencia.

### Resumen

**Introducción:** El linfoma T asociado a enteropatía (EATL) es un raro subtipo de linfoma no-Hodgkin periférico. Presentamos un caso de perforación múltiple yeyunal como complicación de esta entidad, tras inicio del tratamiento quimioterápico, y manejado escalonadamente mediante cirugía de control de daños (CCD) y reconstrucción del tránsito en segundo tiempo. El objetivo del presente trabajo es analizar esta compleja entidad y poner en valor la estrategia quirúrgica (CCD) seguida en este contexto.

**Caso clínico:** Se trata de una mujer de 53 años, sin antecedentes de interés, que consulta en noviembre/20 en otro centro por dolor abdominal y síntomas B. El TC evidenció una enteritis yeyuno-ileal, tratada entonces con corticoterapia y mesalazina. En enero/21, reconsulta por dolor abdominal intenso, diagnosticándose una perforación intestinal que motivó resección del segmento afecto y anastomosis primaria. El posoperatorio de esta intervención fue tórpido, persistiendo dolor, fiebre intermitente y pérdida ponderal los meses sucesivos. Finalmente, en marzo/21, acude a Urgencias de nuestro hospital por nueva crisis de dolor abdominal y fiebre. El TC evidenció adenopatías mesentéricas patológicas y signos de TEP bilateral periférico, ingresando a cargo de Medicina Interna para manejo del cuadro y ampliación del estudio. Durante este ingreso, se recupera el resultado histopatológico de la pieza resecada en enero, que informa de síndrome linfoproliferativo T asociado a enteropatía sobre enfermedad celíaca tipo II. Se realizó PET-TC que mostró adenopatías hipermetabólicas infradiafragmáticas y engrosamiento parietal hipermetabólico de asas yeyunales. La biopsia de médula ósea descartó infiltración tumoral. Se comenzó entonces tratamiento quimioterápico. Al 3<sup>er</sup> día de quimioterapia (CHOP), comienza con clínica brusca de peritonitis, hallándose en TC abdominal signos de perforación intestinal con neumoperitoneo. Se consulta a Cirugía General que constata mal estado general, caquexia, anemia y signos de shock séptico. Es intervenida de forma urgente hallándose una peritonitis biliar difusa con hemorragia digestiva a cavidad secundaria a múltiples perforaciones que afectan a un segmento de 1,5 m de yeyuno, incluyendo ángulo de Treitz. Intraoperatoriamente la paciente presenta inestabilidad hemodinámica, por lo que se decide realizar CCD: se resecta el segmento afecto y se exterioriza el yeyuno proximal mediante sonda Foley, dejando el intestino distal seccionado y grapado. Tras mejoría lenta y superada la neutropenia y otras complicaciones, se realiza cirugía de reconstrucción del tránsito (17<sup>o</sup> día: descruzamiento duodenal, resección 3<sup>a</sup> y 4<sup>a</sup> porción duodenales y anastomosis duodeno-ileal latero-lateral manual). Posteriormente la paciente evolucionó adecuadamente reiniciando tratamiento quimioterápico.



**Discusión:** La perforación intestinal secundaria a linfoma intestinal T sobre enteropatía en el contexto de tratamiento quimioterápico es una complicación de extrema gravedad asociada a una entidad muy infrecuente. La CCD es una estrategia clínica, inicialmente definida para pacientes traumáticos, pero también útil en abdomen agudo no traumático con grave inestabilidad fisiológica. El abordaje de una situación quirúrgica compleja (shock séptico, desnutrición, pancitopenia, resección intestinal masiva con reparación compleja prevista) realizado por etapas permitió un curso clínico aceptable y la recuperación de la paciente. Esta estrategia resulta útil en situaciones similares y debe considerarse preferible sobre la reparación en un solo tiempo.