




# Cirugía Española



[www.elsevier.es/cirugia](http://www.elsevier.es/cirugia)

## P-645 - PERFORACIÓN DE VÍSCERA HUECA SECUNDARIA A RECOLOCACIÓN DE PRÓTESIS AXIOS

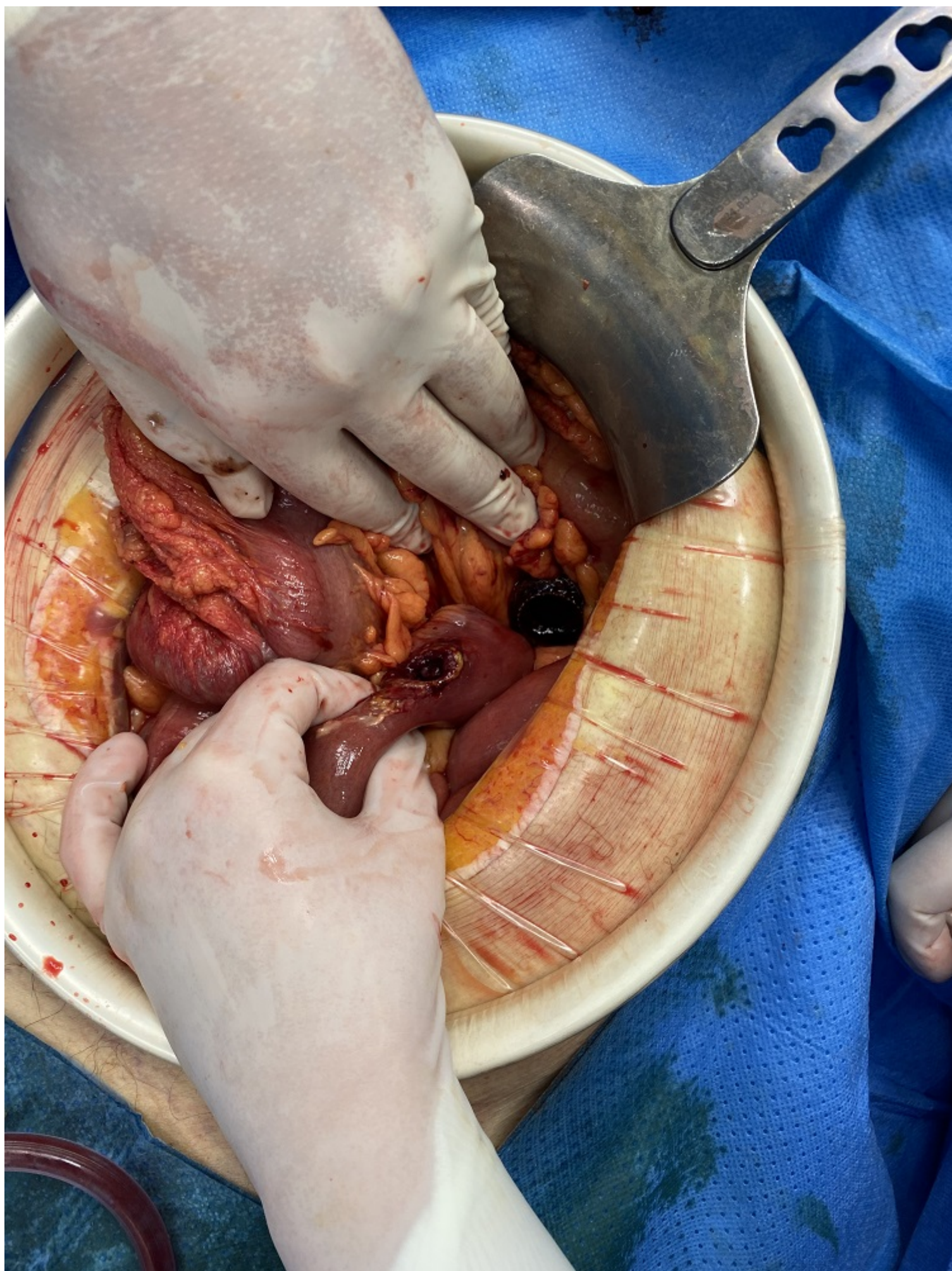Gómez Sanz, Tania; Trujillo Díaz, Jeancarlos; Ruiz Soriano, María; Jezieniecki Fernández, Carlos; Cabezudo Molleda, Guillermo; de Andrés Asenjo, Beatriz; Merino Peñacoba, Luis María; Beltrán de Heredia y Rentería, Juan

Hospital Clínico Universitario, Valladolid.

### Resumen

**Introducción y objetivos:** Según la clasificación revisada de Atlanta, las colecciones pancreáticas se pueden dividir en 4 grupos: colección aguda líquida peri-pancreática, colección necrótica aguda, pseudoquiste y necrosis infectada. La evidencia actual recomienda el drenaje de las colecciones “maduras” (pseudoquiste y necrosis encapsulada), cuando sean sintomáticas, están infectadas o han aumentado progresivamente de tamaño. Antes del drenaje se deben realizar estudios de imagen (TAC, RM, ultrasonografía endoscópica) para descartar patología no inflamatoria. Actualmente se recomienda el abordaje terapéutico progresivo o en *step-up*, siendo una de las opciones existentes la colocación de prótesis de aposición luminal (plásticas o metálicas tipo Axios).

**Caso clínico:** Presentamos el caso de un paciente que desarrolla un cuadro de shock séptico posterior a la migración y recolocación de una prótesis Axios. Paciente de 76 años con varios episodios de pancreatitis moderada-severa con colecciones pancreáticas que precisaron drenaje mediante prótesis Axios que ingresa por fiebre en el contexto de una infección por SARS-CoV-2. En TAC abdominal realizado se observa aumento de tamaño de la colección en contacto con la cabeza del páncreas y adyacente a la curvatura mayor gástrica (7,6 × 10 cm). Se decide drenaje endoscópico de la misma, en el primer intento, la prótesis queda en cavidad gástrica, por lo que es necesario retirarla. Tras nueva endoscopia se coloca prótesis y se realiza necrosectomía. En posterior CPRE terapéutica, se produce desalojo de prótesis Axios al haberse realizado intento de acceso anterógrado por estenosis duodenal, posteriormente se coloca nueva prótesis. A su llegada a planta el paciente presenta dolor abdominal con signos de irritación peritoneal en la exploración, hipotensión y taquipnea con saturaciones de O<sub>2</sub> del 80% con gafas nasales a 3 litros (siendo la PCR para SARS-CoV-2 negativa en este momento), siendo necesario su ingreso en Unidad de Reanimación y administración de drogas vasoactivas a dosis altas. En TAC abdominal urgente se observa aumento de la cantidad de líquido libre intraabdominal. Ante el mal estado del paciente se decide intervención quirúrgica urgente, observándose que la prótesis colocada a nivel gástrico ha perforado mesocolon y colon transversal, encontrándose el extremo distal perforando un asa de intestino delgado. Se realiza extracción de la prótesis, Friedrich de la perforación a nivel de intestino delgado y cierre de la misma con monofilamento reabsorbible, sutura de la perforación de colon y del ojal en mesocolon. Posteriormente el paciente presenta mala evolución, produciéndose su fallecimiento durante la estancia en REA tras hemorragia.



**Discusión:** Los datos a favor de las prótesis metálicas frente a las plásticas son: tasas más altas de éxito clínico, menos necesidad de sesiones endoscópicas, tiempo más procedimentales más cortos y estancias hospitalarias más cortas. Actualmente existe controversia en lo referente al tiempo que deben permanecer colocadas estas prótesis, siendo la recomendación 4 semanas. La colocación transmural de prótesis no está exenta de complicaciones y entre estas podemos encontrar: hemorragia (suele ser debida a una coagulopatía de base del paciente), migración del *stent* (más frecuente en las colecciones pancreáticas), oclusión de la prótesis e infección.