



Cirugía Española



www.elsevier.es/cirugia

P-641 - OBSTRUCCIÓN INTESTINAL SECUNDARIA A ENDOMETRIOSIS NO CONOCIDA

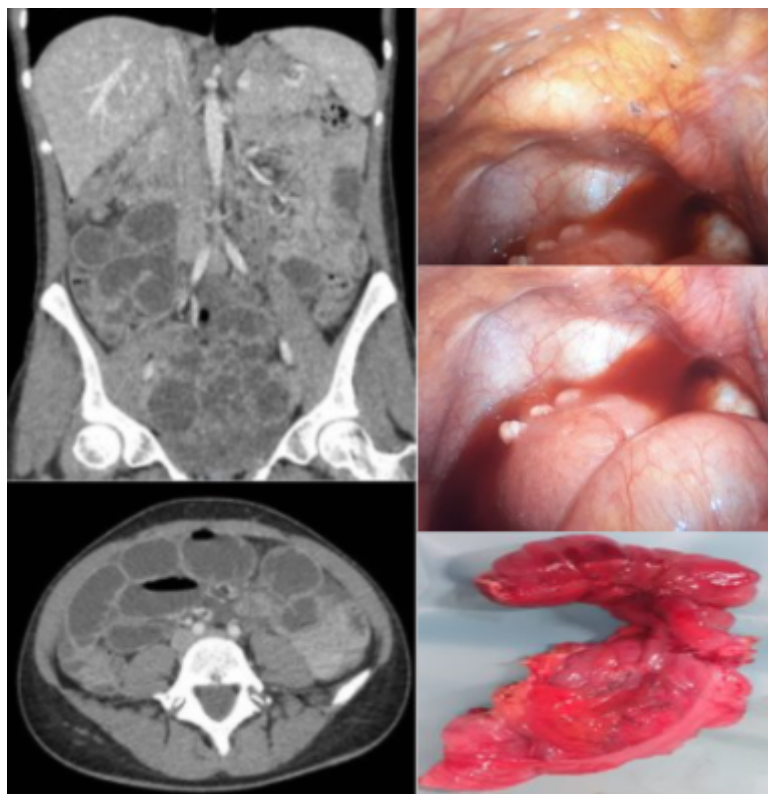
Estébanez Ferrero, Beatriz; Rodríguez Perdomo, Martín de Jesús; Cabañó Muñoz, Daniel; Gras Gómez, Cristina María; Teruel Lillo, Irene; Rico Morales, María del Mar; Lorenzo Liñán, Miguel Ángel; Reina Duarte, Ángel

Hospital Torrecárdenas, Almería.

Resumen

Introducción: La endometriosis se define como la presencia de estroma y glándulas endometriales fuera de la cavidad uterina. Es una enfermedad inflamatoria, benigna y estrógeno-dependiente. Algunos de los factores que aumentan el riesgo de padecerla, son la nuliparidad, la exposición prolongada a estrógenos y ciclos menstruales cortos con sangrado abundante. Su patogénesis es multifactorial, incluyendo tejido endometrial ectópico, alteración de la inmunidad, desbalance entre la proliferación celular y la apoptosis, señales endocrinas aberrantes y factores genéticos. Las localizaciones más comunes incluyen ovarios, fondo de saco de Douglas, ligamentos uterosacros, útero, trompas de Falopio, sigma y apéndice.

Caso clínico: Mujer de 34 años, con antecedentes de miomectomía por histeroscopia, menstruaciones regulares con menorragia y dismenorrea, fumadora. Nulípara con deseo genésico. Acude a urgencias por dolor abdominal epigástrico de 24 horas de evolución, náuseas sin vómitos, niega alteraciones del hábito intestinal. A la exploración abdomen distendido y timpánico con dolor leve y difuso, sin signos de irritación peritoneal. En la analítica presenta leucocitosis con desviación izquierda. Se realiza ecografía transvaginal donde se evidencia un endometrio homogéneo y una imagen compatible con mioma tipo 5, ya conocido, de unos 27 × 26 mm en cara posterior del útero, con ovarios normales y Douglas libre. Se completa estudio con una tomografía computarizada donde se describe un patrón obstructivo de intestino delgado, con colon colapsado, algunas asas distendidas y otras dilatadas alcanzando un calibre hasta 3,5 cm con peristaltismo ineficaz observando mayor dilatación de asas de íleon distal a nivel pélvico, con pequeña cantidad de líquido libre asociado, sin cambio de calibre ni clara causa mecánica. Dados los hallazgos y la persistencia del dolor abdominal, se decide intervención quirúrgica urgente vía laparoscópica. Se observan focos de aspecto endometriósico en peritoneo pélvico, Douglas, cara anterior y posterior de superficie uterina, así como mioma subseroso en fondo uterino. A nivel de íleon distal y ciego se evidencia nódulo blanquecino responsable de cambio de calibre, realizando ileocequ Coastomía con anastomosis ileocólica. El posoperatorio fue favorable y sin incidencias, recibiendo el alta hospitalaria a los 5 días. El estudio histológico confirmó una endometriosis intestinal multifocal que afectaba a la muscular propia, subserosa y serosa de íleon y ciego. Actualmente se encuentra con tratamiento médico (etinilestradiol 2 mg).



Discusión: Entre los síntomas de esta entidad se encuentran el dolor pélvico, la infertilidad, la disfunción vesical y/o intestinal, el sangrado uterino anormal y la fatiga crónica, siendo menos común su presentación aguda como cuadro de obstrucción intestinal, especialmente en región ileocecal. El diagnóstico definitivo es histológico, no obstante se pueden encontrar hallazgos sugestivos en pruebas de imagen como la ecografía transvaginal y la resonancia magnética. En nuestro caso, al presentarse de forma aguda requirió de cirugía urgente para resolver el cuadro, pero en el tratamiento de la endometriosis intestinal, se deben considerar los síntomas, la localización y el riesgo beneficio entre las terapias médicas y quirúrgicas.