



Cirugía Española



www.elsevier.es/cirugia

P-640 - OBSTRUCCIÓN INTESTINAL SECUNDARIA A ENDOMETRIOSIS

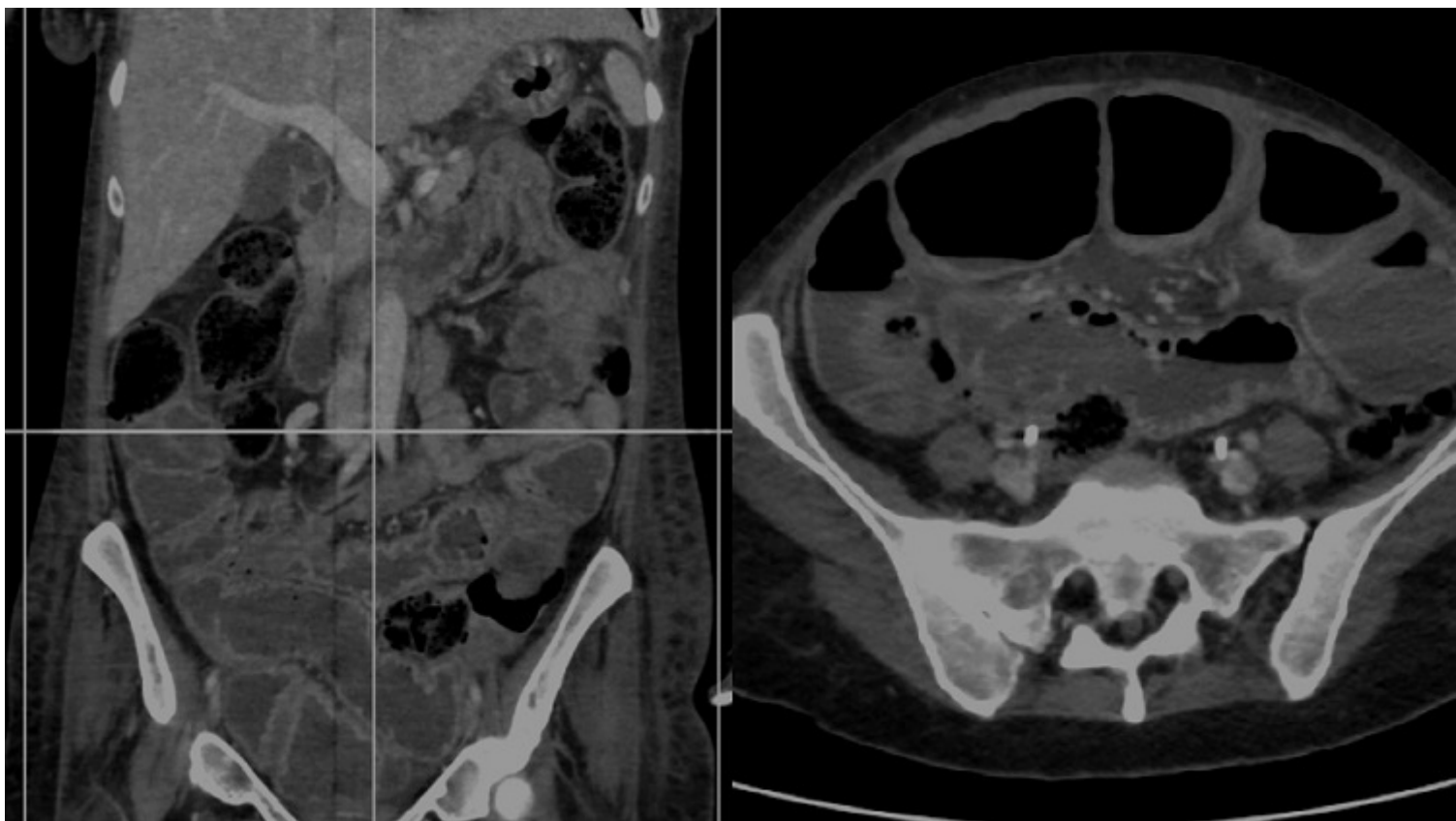
Cano Pecharromán, Esther María; García Aparicio, Mónica; Calderón Duque, Teresa; García, Felipe; Broekhuizen Benítez, Javier; Esmaili, Mahur; Martín, Leticia; Balsa Marín, Tomás

Hospital General Nuestra Señora del Prado, Talavera de la Reina.

Resumen

Objetivos: La endometriosis es una causa rara de obstrucción intestinal. Alrededor de un 3 a 37% de los casos de endometriosis en mujeres de edad fértil presentan afectación intestinal. En estos casos, la parte más comúnmente afecta suele ser la unión rectosigmoidea, se han descrito cuadros de obstrucción intestinal como presentación de casos de endometriosis, siendo la morbimortalidad muy importante y precisando clásicamente la realización de estomas.

Caso clínico: Paciente, mujer de 39 años con antecedentes de tabaquismo, HTA, episodio depresivo, catéter doble J bilateral por hidronefrosis, CINO-2, SIL de alto grado con conización previa y estudio por parte del servicio de digestivo por anemia, sangre oculta en heces positiva y episodios de subobstrucción intestinal. Precisa ingreso en UVI tras diagnóstico de sepsis urinaria y colocación de catéteres doble J. Presenta cuadro de mal estar general, dolor en hipogastrio y lumbar con historia previa de dolor abdominal de meses de evolución con disminución de la ingesta en estudio por sospecha de EII. Tras inicio de antibioterapia y reposición hidroelectrolítica cursó con desnutrición grave, anemización y coagulopatía. Ante cuadro de fiebre y dolor abdominal se realiza TC. Analíticamente muestra elevación de creatinina alteración hidroelectrolítica y elevación de reactantes de fase aguda, leucocitosis 49.400 u/L y coagulopatía. En TAC se observa dilatación de asas de intestino delgado y colapso de asas en flanco izquierdo, íleon distal, imagen en remolino y adenopatías en raíz de mesenterio. También imagen que puede corresponder con neumoperitoneo. Se realiza laparotomía exploratoria observando brida desde yeyuno distal hasta peritoneo lateral derecho pélvico provocando una constricción secundaria del íleon terminal y dilatación de intestino delgado proximal. Se objetivó durante la intervención una estenosis de íleon distal de 8cm con rotación en su eje longitudinal, a unos 5 cm de la válvula ileocecal, y adenopatías en el meso de intestino delgado. Se llevó a cabo ileocecectomía y anastomosis latero lateral mecánica lineal isoperistáltica, dejando un drenaje Penrose perianastomótico. En el tercer día posoperatorio la paciente presenta anemización, palidez mucocutánea y salida de contenido hemático a través del drenaje, por lo que precisó transfusión de hemoderivados y reintervención mediante laparotomía para revisión de hemostasia con extracción de coágulos y contenido hemático de 2.500 cc, y colocación de drenaje y otra nueva reintervención por la misma causa el dos días más tarde. Tras mejoría posterior y resolución del cuadro y complicaciones se dio de alta. El resultado de anatomía patológica de la muestra de bridas fue de “compatible con endometriosis focal”, y el de la pieza de resección de íleon terminal y ciego da diagnóstico de “resección con endometriosis peritoneal localizada en el tejido subseroso e intramuscular en el íleon terminal y en el apéndice cecal”.



Discusión: La endometriosis tienen una incidencia de alrededor de un 10% de las mujeres en edad fértil y puede presentarse con un debut obstructivo, por lo que debe tenerse en cuenta entre los diagnósticos diferenciales de la obstrucción intestinal.