




Cirugía Española



www.elsevier.es/cirugia

P-614 - MANEJO DE PERFORACIÓN ANORRECTAL COMPLICADA TRAS TRAUMATISMO POR CUERPO EXTRAÑO ¿ES NECESARIA LA COLOSTOMÍA?: A PROPÓSITO DE UN CASO

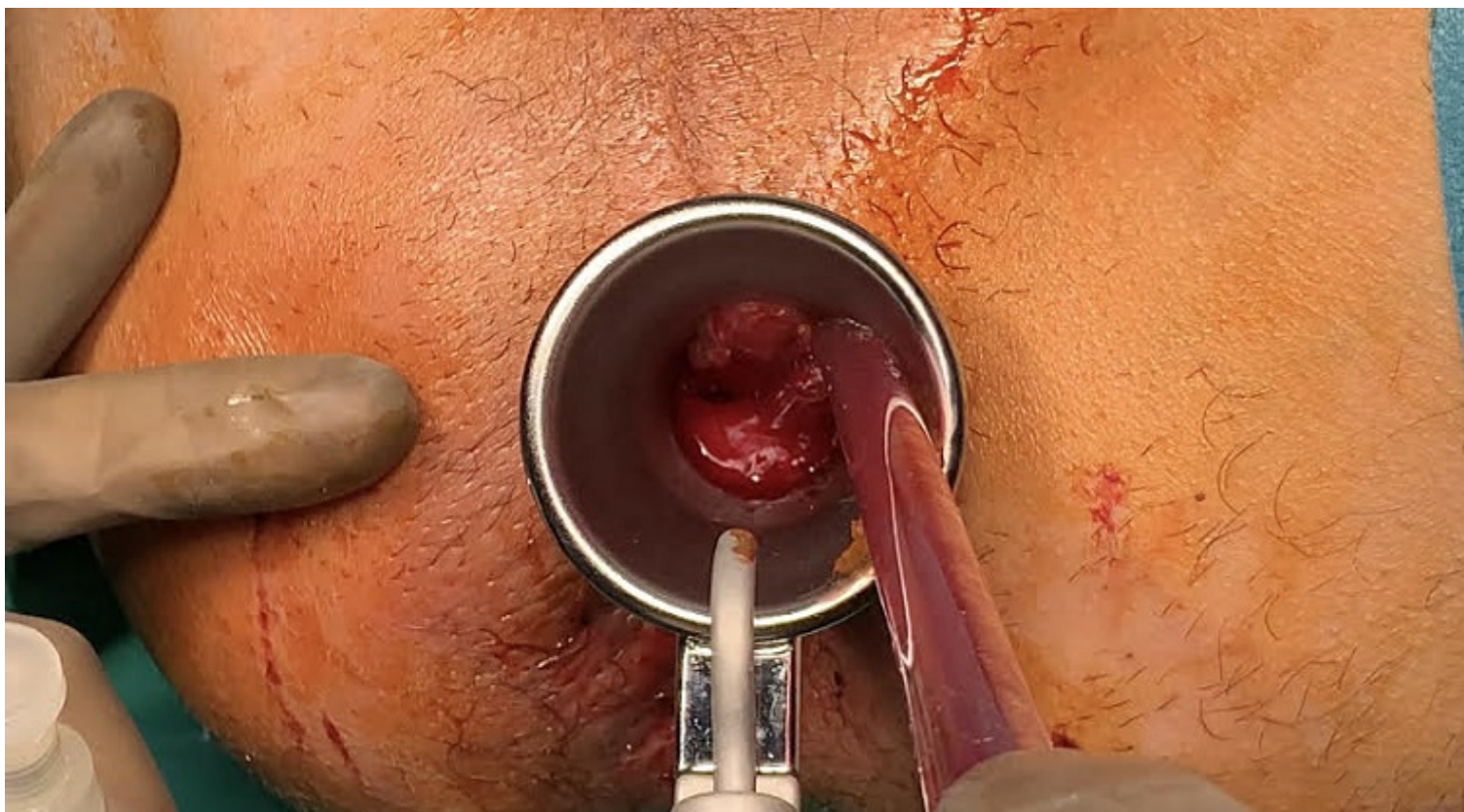
Sánchez Segura, José; Sánchez Díaz, Alba; Mirón Fernández, Irene; Cabello Burgos, Antonio Jesús; Romacho López, Laura; Santoyo Santoyo, Julio

Hospital Regional Universitario Carlos Haya, Málaga.

Resumen

Introducción: La incidencia del traumatismo rectal es del 3-5%. Su etiología es muy variada. En España suelen ser secundarios a accidentes de tráfico y lesiones yatrógenas, mientras que en América predominan las heridas por blanca o de fuego. A pesar de los avances en el diagnóstico y tratamiento del trauma rectal, la mortalidad continúa siendo del 3-10%.

Caso clínico: Hombre de 38 años con antecedente de infección VIH en tratamiento con triple terapia antirretroviral, siendo la carga viral indetectable. Acude a Urgencias por dolor y sangrado anal de 4 días de evolución. Asocia fiebre de 38 °C y estreñimiento. Tras una anamnesis exhaustiva, el paciente reconoce práctica sexual de riesgo con introducción anal de objeto que no precisa. A la exploración, se observa tumefacción de todo el borde medial del glúteo derecho. Presenta a las 6-7 horas en posición de litotomía una pequeña ulceración en margen anal con punto de sangrado. En el tacto rectal se palpa abombamiento del margen derecho del canal anal. En la analítica presenta elevación de reactantes de fase aguda, con 35.000 leucocitos/ μ L y proteína C reactiva 348 mg/L. La tomografía computarizada (TC) muestra signos de perforación rectal con absceso pararrectal derecho de 8 \times 5 cm y burbujas de gas que se extienden hacia espacio paravesical derecho. Se realiza en quirófano una exploración bajo anestesia mediante rectoscopio rígido, observando a 4 cm del margen anal una perforación de 1 cm a las 9h en litotomía. Al tratarse de una lesión no destructiva, se opta por una reparación primaria por vía transanal mediante sutura reabsorbible 4-0. La colección glútea se drena por una incisión cutánea en espacio isquiorrectal con salida de material purulento. Se comprueba estanqueidad desde la colección al recto. Tras ocho días de antibioterapia, se solicita TC por persistencia de dolor abdominal. Las imágenes muestran un aumento de la colección previa que se extiende desde región glútea hasta fosa ilíaca derechas. Dada la estabilidad clínica y analítica del paciente, se realiza un drenaje percutáneo ecoguiado de la colección por Radiología intervencionista. Buena evolución posterior, siendo alta al 19º día posoperatorio asintomático y con resolución radiológica completa.



Discusión: En los traumatismos anorrectales es importante individualizar la estrategia quirúrgica en función del estado general del paciente, las características de la lesión y las condiciones locales de la misma. La colostomía se ha considerado clásicamente como uno de los pilares fundamentales del tratamiento. Sin embargo, su empleo puede no ser necesario en muchos casos de lesión rectal intraperitoneal y en algunos de lesión extraperitoneal cuando afectan 25% de la circunferencia, sin que ello afecte al éxito terapéutico. En estas lesiones no destructivas basta con realizar una reparación primaria del defecto siempre que el paciente esté hemodinámicamente estable, la lesión sea accesible y se descarten lesiones asociadas. Un manejo óptimo del paciente puede evitar la colostomía en casos seleccionados, con las complicaciones funcionales y psicológicas derivadas de la misma.