



Cirugía Española



www.elsevier.es/cirugia

P-604 - ISQUEMIA INTESTINAL COMO FORMA INFRECUENTE DE PRESENTACIÓN DE LA ASPERGILOSIS INVASIVA: A PROPÓSITO DE UN CASO

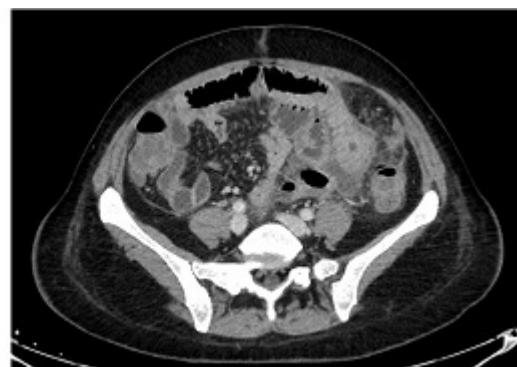
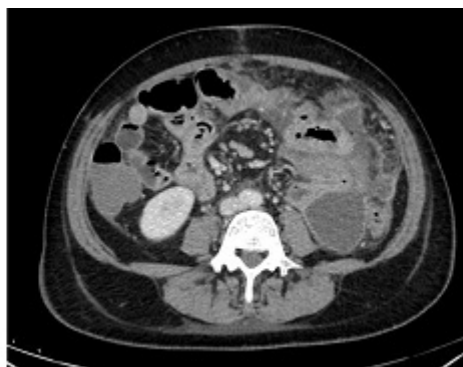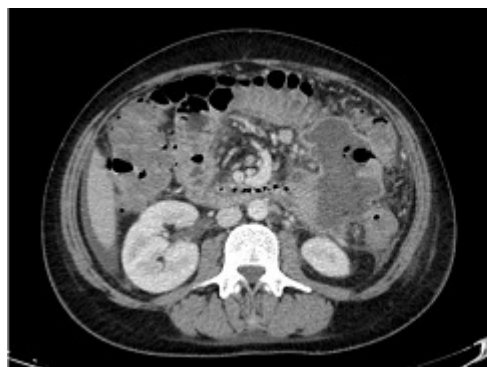Lagunas Caballero, Esther; Lainez Escribano, Mario; García Somacarrera, Elena; Seco Olmedo, Isabel; Castaneda Bezanilla, Sonia; Valbuena Jabares, Víctor; Anderson, Edward Joseph; Rodríguez Sanjuán, Juan Carlos

Hospital Universitario Marqués de Valdecilla, Santander.

Resumen

Introducción: La aspergilosis invasiva es una infección oportunista producida por hongos filamentosos del género *Aspergillus* (en orden de frecuencia, *Aspergillus fumigatus* y *Aspergillus flavus*), que afecta fundamentalmente a pacientes con neutropenia profunda y prolongada (> 14 días) inducida por QT, pacientes con trasplante alogénico de progenitores hematopoyéticos y receptores de órgano sólido. Sus manifestaciones más frecuentes se producen a nivel pulmonar y en los senos paranasales, si bien en casos de angioinvasión (aspergilosis diseminada) se puede ver implicada la piel, el SNC o el tracto gastrointestinal. El objetivo es presentar un caso de isquemia intestinal en una paciente con aspergilosis intestinal primaria.

Caso clínico: Mujer de 47 años que ingresa en Hematología por debut de leucemia mieloide aguda. Se inició tratamiento de primera línea con gemtuzumab. Durante el curso del tratamiento, la paciente presentó fiebre de origen neutropénico, que a los veinte días del inicio del mismo se acompañó de dolor abdominal de intensidad creciente, náuseas, vómitos y diarrea. A la exploración física, abdomen distendido, doloroso a la palpación difusa y con reacción peritoneal generalizada. Se colocó SNG, con salida de unos 1.500 cc de débito bilioso. Analíticamente, destacaba PCR > 30. Se solicitó TAC abdominal, con hallazgo de yeyunitis con signos de isquemia intestinal segmentaria en el primer asa yeyunal, además de datos de colitis inespecífica. Se decidió laparotomía exploradora, con hallazgo de un gran plastrón inflamatorio en flanco izquierdo secundario a isquemia de un segmento de yeyuno proximal de unos 5 cm de longitud, además de necrosis de la cuarta porción duodenal. Se realizó resección de los segmentos afectados, con posterior anastomosis manual latero- terminal entre la tercera porción duodenal y el yeyuno. El estudio anatomopatológico posterior puso de manifiesto necrosis isquémica transmural debida a la presencia de numerosos hongos tipo *Aspergillus* intravasculares. El posoperatorio de la paciente fue favorable.



Discusión: La afectación gastrointestinal por *Aspergillus* suele manifestarse en forma de invasión local y dar lugar a cuadros como tiflitis, úlcera colónica o hemorragia gastrointestinal. La isquemia intestinal es una forma excepcional de manifestación de la aspergilosis invasiva, que provoca necrosis y perforación intestinal secundarias a trombosis, vasculitis y, con menor frecuencia, tromboembolismos sépticos. Si bien infrecuente, los pocos casos recogidos en la literatura aparecen en pacientes con leucemia aguda. La afectación primaria del intestino sin manifestaciones a nivel pulmonar es inusual, y se atribuye a alteraciones de la mucosa por toxicidad asociada a quimioterapia. En conclusión, la aspergilosis invasiva es una causa infrecuente de isquemia intestinal que se debe tener en cuenta en el diagnóstico diferencial de los pacientes con procesos oncohematológicos y neutropenia prolongada que presentan manifestaciones gastrointestinales. Es necesario mantener un alto grado de sospecha de enfermedades fúngicas invasivas en pacientes inmunodeprimidos, así como considerar el inicio de terapia antifúngica profiláctica en aquellos que presentan neutropenia febril en el contexto de leucemia mieloide aguda.