



Cirugía Española



www.elsevier.es/cirugia

P-589 - HERNIA TRANSOMENTAL, CAUSA INFRECUENTE DE OBSTRUCCIÓN INTESTINAL EN EL ADULTO

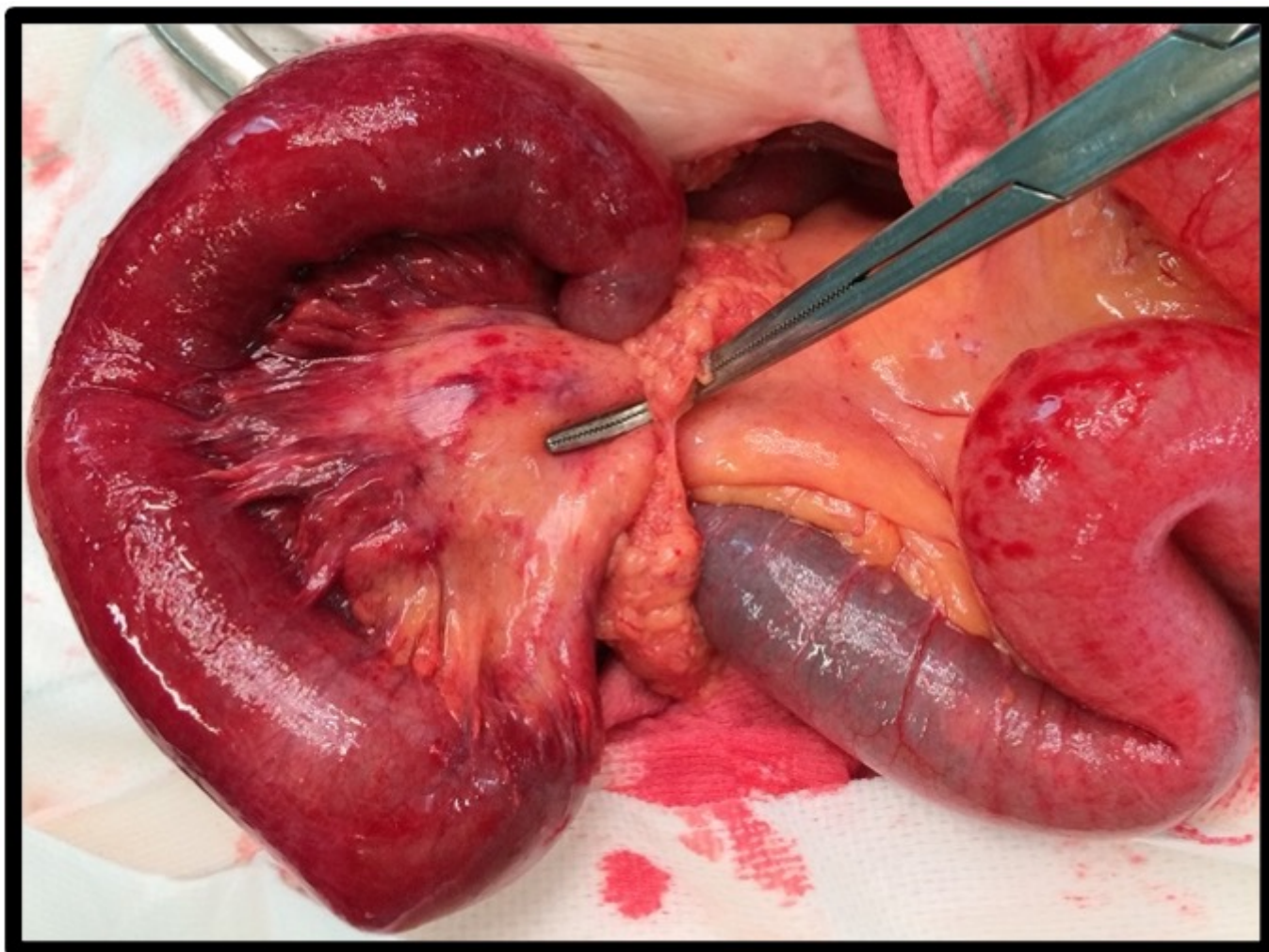
Vega Novillo, Viviana; García Caspueñas, Sandra; García Picazo, Alberto; Ortiz Aguilar, Manuel; Rodríguez Cuellar, Elías; Ferrero Herrero, Eduardo; Carmona Gómez, Victoria

Hospital Universitario 12 de Octubre, Madrid.

Resumen

Introducción: Las hernias internas se definen como una protrusión no fisiológica de una víscera a través de un defecto congénito o adquirido del mesenterio en la cavidad abdominal o pélvica. Su incidencia es baja 1%, y son la tercera causa más común de obstrucción intestinal alta. Los síntomas clínicos, estudios radiológicos y analíticos suelen ser inespecíficos.

Caso clínico: Paciente mujer de 90 años con antecedente de herniorrafia umbilical e inguinal en la infancia, sin historia de cirugías intrabdominales previas. Acude al Servicio de Urgencias por cuadro de dolor abdominal, náuseas y vómitos de 12 horas de evolución. La exploración física destaca importante distensión abdominal asociado a deterioro analítico con elevación de reactantes de fase aguda. Se realiza TC abdominopélvico con contraste en donde se evidencian signos sugestivos de obstrucción intestinal por síndrome adherencial con cambio de calibre a nivel de fosa ilíaca derecha, así como signos indirectos de sufrimiento intestinal. Se decide intervención quirúrgica urgente, objetivándose hernia transomental que atrapa aproximadamente 20 cm de intestino delgado no viable, por lo que se realiza resección y anastomosis primaria. La evolución posoperatoria fue favorable.



Discusión: Las hernias transommentales representan el 1-4% de todas las hernias internas; se pueden distinguir dos tipos: En el primero, la hernia protruye a través del epiplón mayor libre, este tipo es el más común y no hay saco presente. En el segundo, el cual es infrecuente, se produce una hernia en el epiplón menor a través del ligamento gastrocólico. El diagnóstico preoperatorio puede representar un reto para el cirujano ya que los síntomas clínicos pueden variar, sobre en todo en edades avanzadas en donde las molestias digestivas suelen ser leves e inespecíficas. El diagnóstico diferencial se deberá establecer con hernias sin saco propio como los vólvulos intestinales y hernias transmesentéricas, las cuales son más frecuentes en la edad pediátrica. Es importante la sospecha clínica alta ya que un retraso en el diagnóstico puede provocar estrangulamiento y mayor tasa de complicaciones. El uso de técnicas de imagen es rutinario, aunque controversial, ya que cada tipo de hernia interna tiene características radiológicas específicas. La tomografía abdominopélvica con contraste se mantiene como la prueba de elección. Algunos hallazgos radiológicos observados con frecuencia son: Dilatación de asas intestinales presionadas contra la pared causando desplazamiento central de los segmentos de colon, patrón “de remolino” de los vasos mesentéricos, neumatosis intestinal, entre otros. En cuanto al tratamiento, son importantes las medidas generales como la descompresión intestinal mediante colocación de sonda nasogástrica y de manera preferente siempre optar por la laparotomía de urgencia. La hernia interna transomental se considera una causa rara de obstrucción intestinal en edades avanzadas, es importante mantener una adecuada sospecha clínica sobre todo en pacientes sin antecedentes de cirugías intrabdominales previas y saber identificarla de forma precoz; ya que una intervención quirúrgica temprana previene la estrangulación y por lo tanto la alta tasa de mortalidad e índice de complicaciones que esta patología conlleva.