



Cirugía Española



www.elsevier.es/cirugia

P-576 - FRACTURA PANCREÁTICA EN PACIENTE POLITRAUMATIZADO

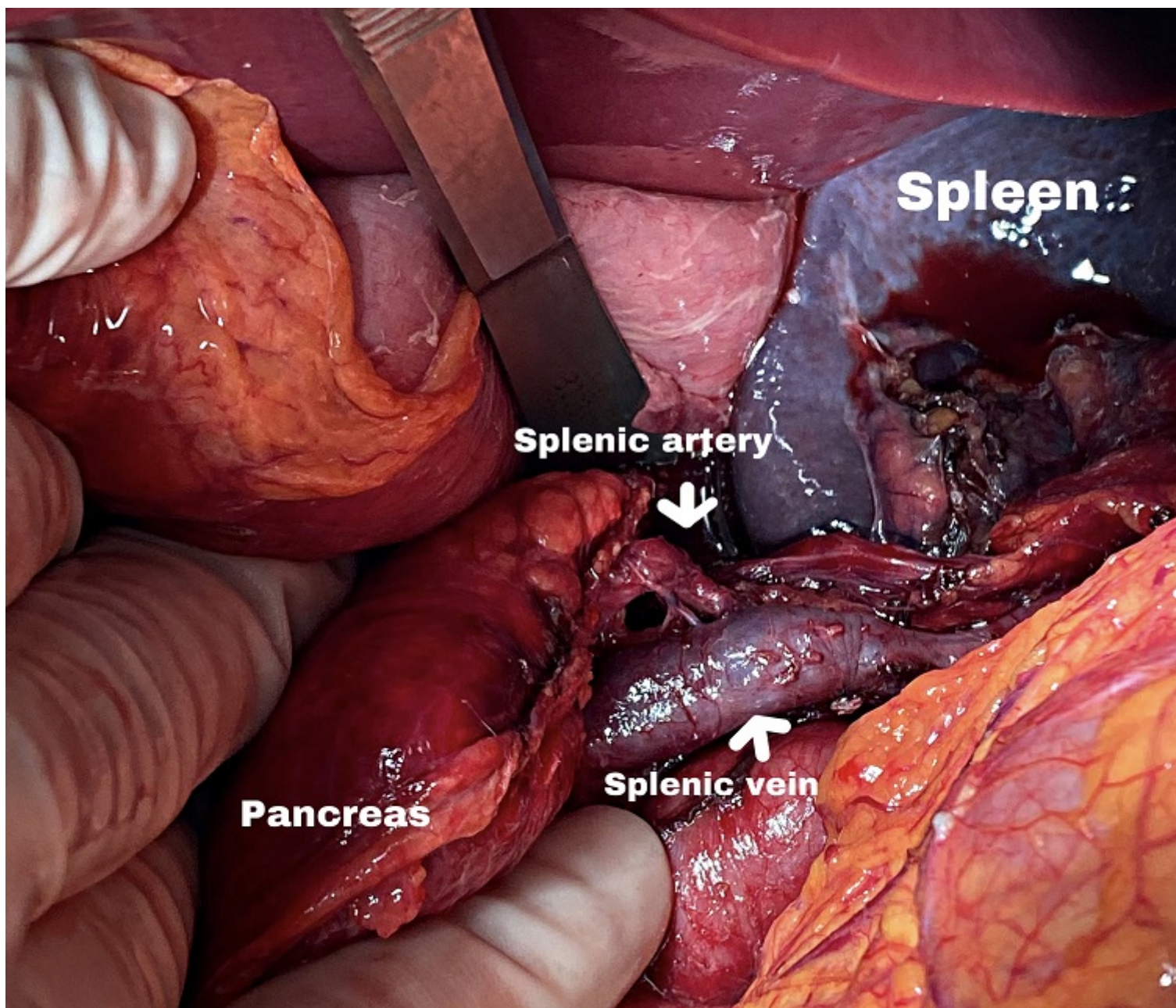
García-Virosta, Mariana; Serralta, Daniel; Núñez, Sara; Rodríguez Haro, Carmen; Hernández O'Reilly, María; Maté, Paloma; Picardo, Antonio Luis

Hospital Infanta Sofía, San Sebastián de los Reyes.

Resumen

Objetivos: El objetivo principal de esta comunicación es señalar la importancia de la reevaluación en el paciente politraumatizado dada la escasez de síntomas en patología retroperitoneal.

Caso clínico: Presentamos el caso clínico de un varón de 16 años sin antecedentes personales de interés, que acude a urgencias trasladado por el SUMMA tras accidente de tráfico con traumatismo abdominal cerrado de alta energía. A su llegada a urgencias, se realiza la valoración primaria según protocolo ATLS, sin evidenciarse ninguna alteración destacable, a excepción de la alcoholemia y test de drogas positivo para cocaína, seguido de TC TAP por el mecanismo del trauma (accidente de tráfico de alta energía), que tampoco muestra alteraciones reseñables. Tras 6h de observación, comienza con dolor abdominal progresivo localizado en epigastrio con una exploración abdominal anodina, que no cede pese a recibir hasta tercer escalón analgésico por lo que se decide realizar nuevo TC abdominal, en el que se aprecia entonces una fractura completa de páncreas con sección del Wirsung a la altura de cuerpo cola (lesión grado III de la American Association for the Surgery of Trauma). Se decide entonces, intervención quirúrgica urgente en la que se aprecia un hematoma encapsulado en la celda pancreática en la unión cuerpo cola con signo del hachazo a la palpación, tras la apertura de la celda pancreática se visualiza la sección completa del mismo. Se realiza una pancreatectomía corporo-caudal con preservación esplénica laparotómica. El paciente evoluciona satisfactoriamente durante el posoperatorio inmediato. Durante sus primeros días de ingreso resulta positivo para PCR COVID, es dado de alta al séptimo día posoperatorio sin otras complicaciones.



Conclusiones: El trauma pancreático es una lesión muy poco frecuente en el paciente politraumatizado que hay que tener en cuenta, sobre todo, en los traumatismo de alta energía y cerrados sobre el abdomen. Su clínica es silente por lo que la sospecha es fundamental para un correcto tratamiento. Las fracturas pancreáticas pueden pasar desapercibidas en el escáner abdominal en los momentos iniciales, por lo que es necesario considerar la repetición seriada de pruebas de imagen si persiste una clínica no explicable con los hallazgos previos.