



# Cirugía Española



[www.elsevier.es/cirugia](http://www.elsevier.es/cirugia)

## P-570 - FASCITIS NECROTIZANTE MANEJADA CON SISTEMA DE PRESIÓN NEGATIVA

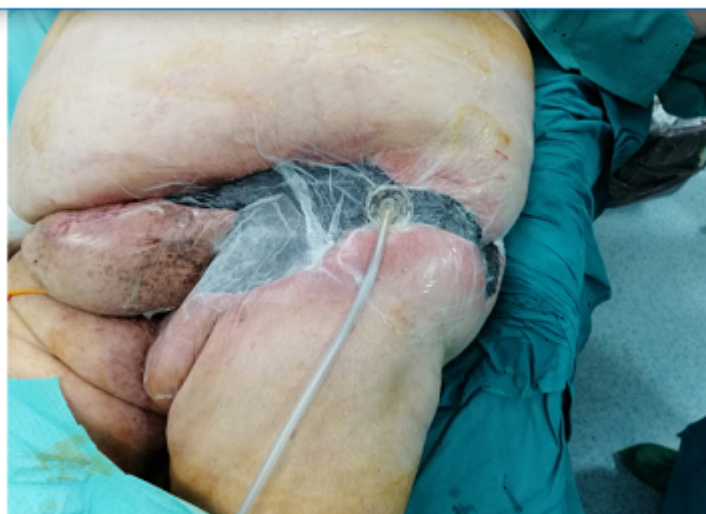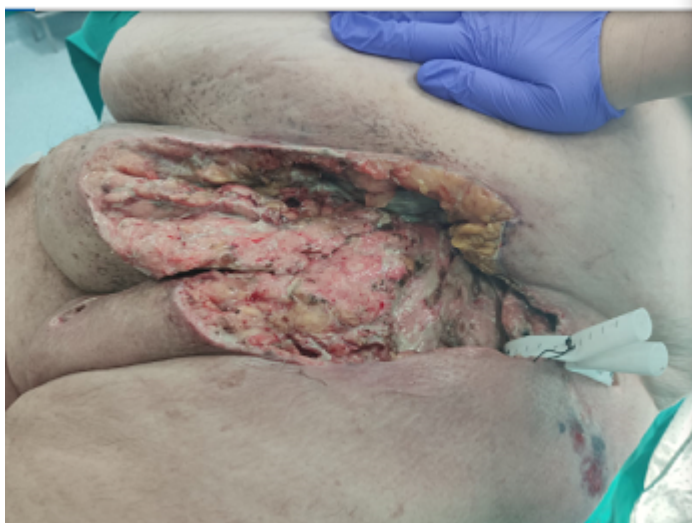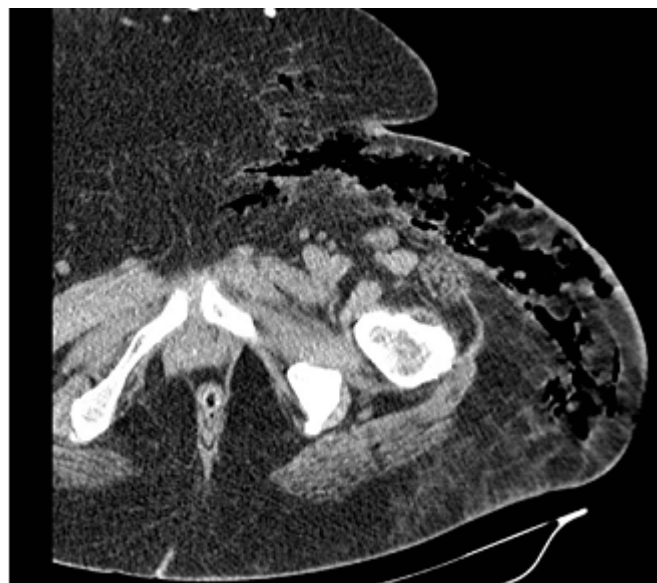
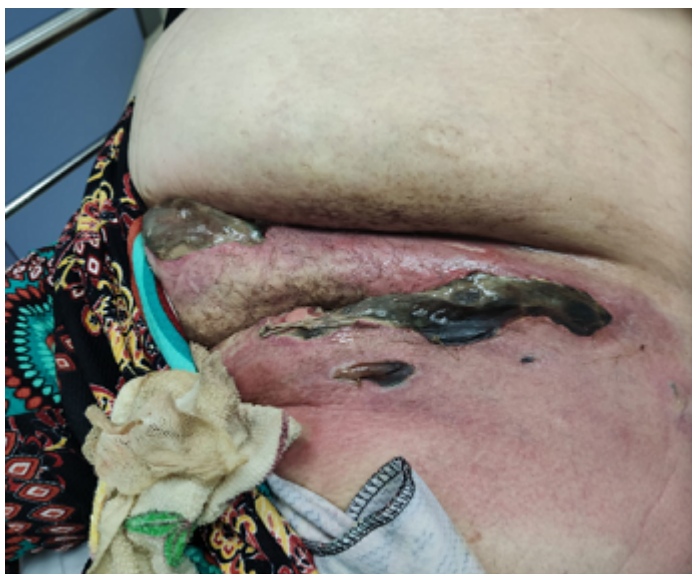*Buendía Peña, Emilio; Roldán de la Rúa, Jorge; Ortega Martínez, Almudena; Hinojosa Arco, Luis Carlos*

*Hospital Clínico Universitario Virgen de la Victoria, Málaga.*

### Resumen

**Introducción:** La fascitis necrotizante se define como una infección de partes blandas que cursa con inflamación y necrosis rápidamente progresiva del tejido celular subcutáneo y fascial. Es una entidad con una incidencia baja, pero se está observando un aumento exponencial en nuestro entorno. Tiene una mortalidad del 25 al 40%, a pesar de un diagnóstico precoz y un manejo agresivo con desbridamiento quirúrgico y medidas de soporte intenso. Exponemos un caso de fascitis y celulitis necrotizante manejada con sistema de presión negativa.

**Caso clínico:** Paciente mujer de 47 años con antecedentes médicos de hipertensión arterial manejada con antihipertensivo oral, diabetes mellitus insulínica con mal control glucémico domiciliario, retinopatía diabética y obesidad mórbida con un índice de masa corporal (IMC) de 50. Acude a servicio de urgencias traída en ambulancia por cuadro de dolor inguinal y en muslo izquierdo desde hace dos semanas con síndrome febril asociado. En las últimas 24 horas, la paciente refiere empeoramiento significativo. En urgencias paciente presenta mal estado general, sudoración, tendencia a hipotensión 80/60 mmHg, taquicardia de 108 lpm. A nivel abdominal se aprecia gran faldón graso que cubre ambas ingles, con múltiples placas de necrosis malolientes en límite inferior izquierdo de faldón graso, en zona inguinal izquierda con extensión a región púbica y vulvar. Se extrae analítica, destacando una leucocitosis de 25.970 cels/mm<sup>3</sup>, proteína C reactiva de 260 mg/L y glucosa de 456 mg/dl. Se solicita Tc de pelvis y miembro inferior izquierdo, con hallazgos de cambios inflamatorios con extenso gas en fascia superficial de pared abdominal anterolateral izquierda y raíz de miembro inferior izquierdo, con discreta extensión a región glútea. Se decide intervención urgente, realizando desbridamiento agresivo de piel y tejido celular subcutáneo de zonas afectadas, posteriormente se traslada a la unidad de cuidados críticos para soporte intensivo. A las 24 horas se decide nueva revisión en quirófano, sin apreciar avance de necrosis, decidiéndose colocar sistema de presión negativa. Paciente sube a planta al cuarto día, con cambios cada 72 horas de sistema de presión negativa en quirófano durante 3 semanas. Crecimiento de *Klebsiella pneumoniae*, *Proteus mirabilis* y *Bacteroides fragilis* multisensible en múltiples cultivos. Finalmente, tras buena evolución se contacta con servicio de Cirugía plástica para realizar reconstrucción cutánea utilizando injertos de muslo y zona glútea, siendo dada de alta tras dos meses de ingreso.



**Discusión:** La fascitis necrotizante es una entidad poco frecuente pero muy grave, pudiendo pasar desapercibida en etapas iniciales, complicando un diagnóstico precoz. El desbridamiento quirúrgico amplio y precoz es fundamental para el tratamiento. La terapia de presión negativa facilita el tratamiento, favoreciendo el tejido de granulación y mayor facilidad para el prendimiento del injerto para la reconstrucción futura.