



Cirugía Española



www.elsevier.es/cirugia

P-569 - FASCITIS NECROTIZANTE DE PARED ABDOMINAL SECUNDARIA A APERTURA DE MUÑÓN RECTAL EN PACIENTE INTERVENIDO POR MEGACOLON TÓXICO

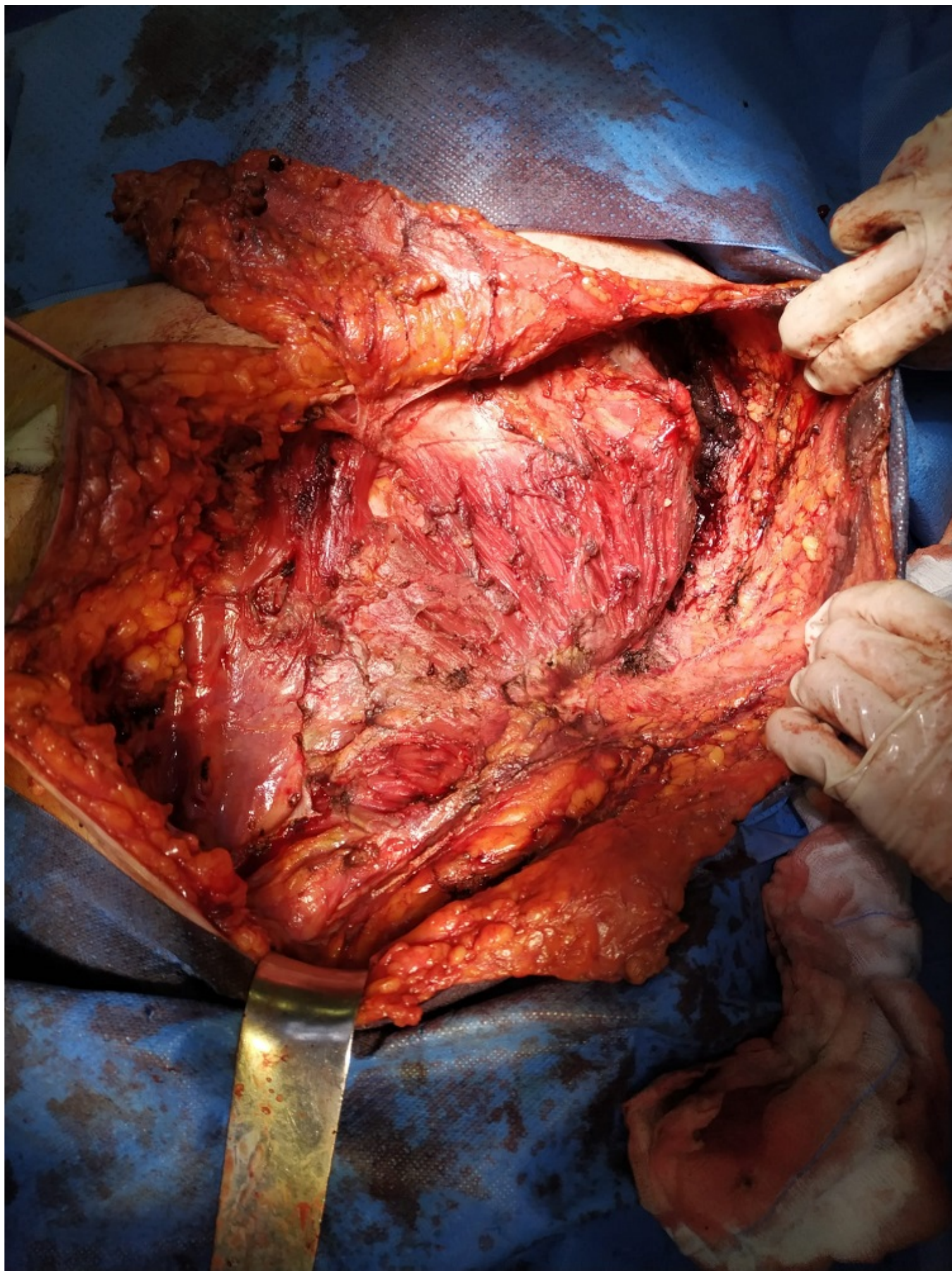
Sobrino Brenes, Lorena; García Muñoz, Patricia; Pérez Huertas, Rosario; Retamar Gentil, Marina; López-Cantarero García-Cervantes, Manuel; Olivares Oliver, Claudia; Oliva Mompeán, Fernando; López Ruiz, José Antonio

Hospital Universitario Virgen Macarena, Sevilla.

Resumen

Introducción: La fascitis necrotizante es una infección grave de partes blandas que afecta a fascia profunda y músculo subyacente y asocia un componente tóxico sistémico que compromete la vida del paciente. Es fundamental un diagnóstico precoz e instaurar un tratamiento agresivo mediante antibioterapia de amplio espectro y desbridamiento quirúrgico, precisando habitualmente al menos una revisión en quirófano a las 24 horas para vigilar la progresión de la necrosis.

Caso clínico: Paciente varón de 70 años que acude al servicio de Urgencias por cuadro de 48 horas de evolución de fiebre, deterioro del estado general y dolor intenso en flanco izquierdo. Presenta como antecedentes personales hipertensión arterial, diabetes mellitus no-insulinodependiente y pancolitis ulcerosa corticorrefractaria en tratamiento con infliximab. Fue intervenido 3 semanas antes por megacolon tóxico, realizándose colectomía subtotal con ileostomía. A la exploración, el paciente presenta signos de sepsis y tumoración a nivel de flanco izquierdo que se extiende hasta región dorsolumbar, muy dolorosa y con crepitación a la palpación. Se inician medidas de resucitación, antibioterapia empírica de amplio espectro y se realiza TC urgente con contraste, que informa de gran colección de $7 \times 3 \times 4$ cm con gas en su interior que diseca la musculatura de la pared abdominal y que comunica a través del trayecto del antiguo drenaje con una colección pélvica con burbujas aéreas, identificándose dehiscencia del muñón rectal. En quirófano se objetiva necrosis del músculo oblicuo externo, y se realiza un desbridamiento amplio con resección completa de dicho músculo desde cresta iliaca y pubis hasta arcos costales y fascia toracolumbar, y se evacúa la colección pélvica vía endoanal. Posteriormente se realizan dos nuevos desbridamientos a las 24 y a las 48 horas, conservando un colgajo cutáneo bien vascularizado. Se inicia antibioterapia dirigida según antibiograma. El paciente presenta una adecuada evolución clínica, resolviéndose el cuadro séptico y procediéndose a la reconstrucción de la pared al séptimo día después de la primera intervención, con colocación de malla Premilene 30×30 cm y cierre del colgado cutáneo.



Discusión: La fascitis necrotizante de la pared abdominal es una rara manifestación de un proceso infeccioso intraabdominal, habitualmente secundario a perforación intestinal, que afecta por contigüidad al peritoneo y a las diferentes capas de la pared. En nuestro caso, la colección pélvica alcanzó la pared abdominal a través del trayecto del drenaje, quedando delimitada entre las fascias del oblicuo externo y el interno. Una rápida actitud quirúrgica es fundamental para controlar la progresión de la necrosis. Tras la resolución de la infección puede procederse a la reparación y cierre de la pared.