



# Cirugía Española



[www.elsevier.es/cirugia](http://www.elsevier.es/cirugia)

## P-567 - EXTRAÑA COINCIDENCIA DE SÍNDROME DE COCOON Y TUMOR DE GIST GÁSTRICO: CASO CLÍNICO

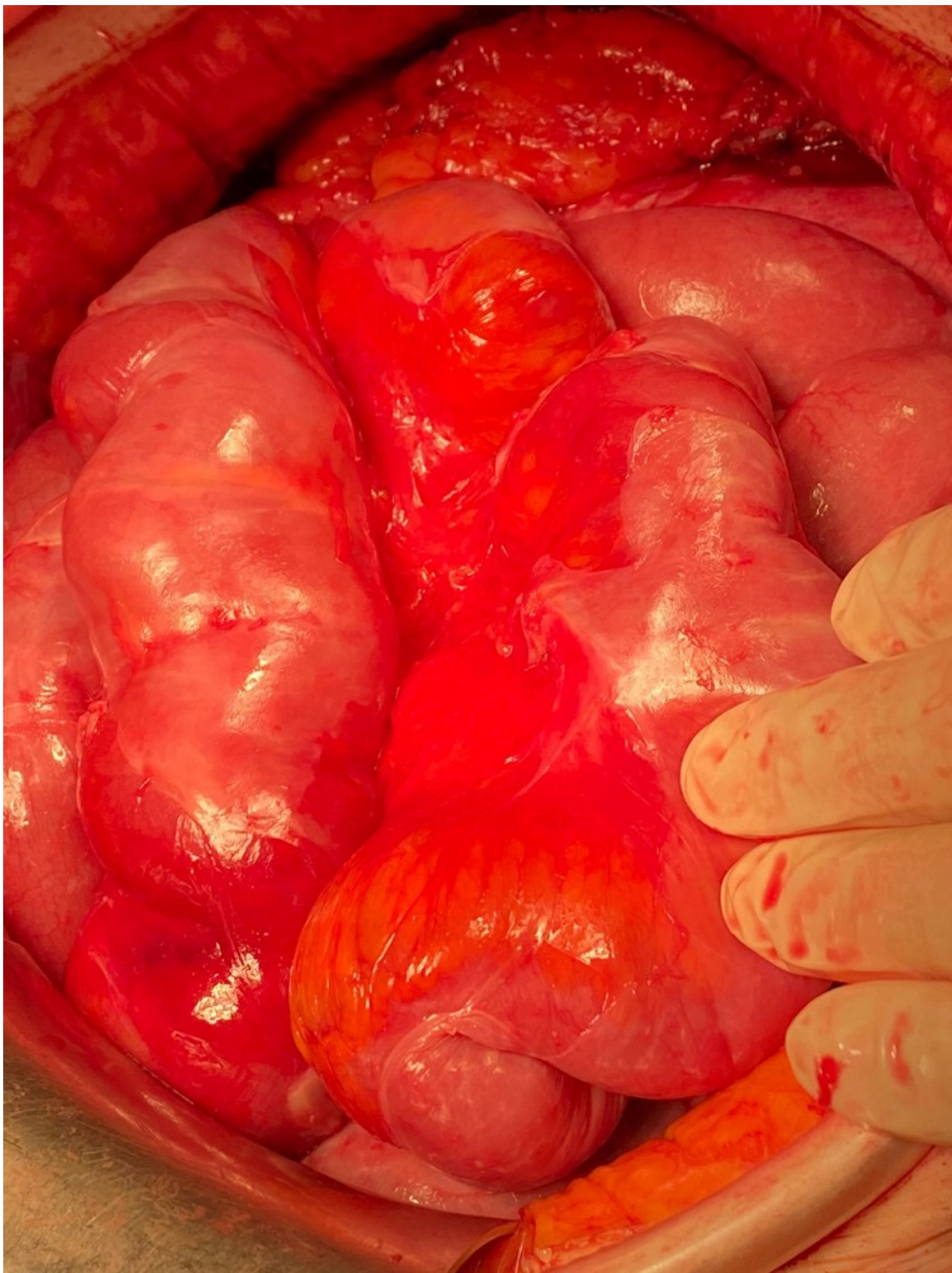
*Guilarte Hernández, Henry André; Benavides de la Rosa, Diana Fernanda; Saldarriaga Ospino, Luis Carlos; Galvez Doménech, Patricia; Salanova Rodríguez, Mariana; Agudo de Benito, Alicia; Rodríguez Sanz, María Belén; Louredo Méndez, Ángel Martín*

*Complejo Asistencial de Palencia, Palencia.*

### Resumen

**Introducción:** El síndrome de Cocoon abdominal, también conocido como peritonitis esclerosante encapsulante (PEE), es una enfermedad de baja incidencia, cuya fisiopatología no es clara, se reconocen dos tipos: idiopática y secundaria (a diálisis peritoneal, infecciones peritoneales bacterianas, especialmente la tuberculosis); en cualquiera de ellas es una forma de fibroesclerosis peritoneal que ocasiona cuadros de oclusión intestinal de difícil resolución y en ocasiones recurrentes. Con frecuencia conlleva un diagnóstico tardío por la presentación clínica y hallazgos radiológicos poco específicos, que necesitan un alto grado de sospecha. El diagnóstico suele ser incidental en la laparotomía. No existe asociación aparente entre Cocoon abdominal y tumor del estroma gastrointestinal (GIST), aunque se ha reportado algún caso sincrónico de esta patología con un GIST en yeyuno.

**Caso clínico:** Varón de 55 años de edad, diabético de reciente diagnóstico, sin antecedentes personales de interés, salvo episodios de estreñimiento. Acude al servicio de urgencias por dolor abdominal y estreñimiento de dos días de evolución asociado a pérdida de 15 kg en dos meses, en la exploración física se palpa induración en flanco derecho, dolorosa a la palpación con defensa abdominal; cuadro sugestivo de oclusión intestinal. La TAC urgente reporta ectasia segmentaria de asas de intestino delgado y masa sólida bien definida en curvatura menor gástrica sugestiva de tumor de GIST. Se indica laparotomía urgente, evidenciándose engrosamiento severo de peritoneo visceral de manera generalizada, que condiciona “Cocoon” abdominal en asas de ileón terminal, provocando cuadro suboclusivo con signos de sufrimiento intestinal que recuperan vitalidad tras realizar peritoneoclastia. Adicionalmente, se encuentra tumoración exofítica, hipervascularizada en cara anterior de antro gástrico, por lo cual se realiza gastrectomía subtotal reglada con reconstrucción del tránsito en Y de Roux. El posoperatorio cursó sin complicaciones. La anatomía patológica y la revisión radiológica posterior confirmo los diagnósticos de síndrome de Cocoon y tumor de GIST.



**Discusión:** La PEE idiopática, puede ser la causa de una urgencia quirúrgica por un cuadro de suboclusión intestinal. Se debe tener un alto índice de sospecha clínica ante procesos de obstrucción intestinal recurrente sin causa aparente, se debe realizar TAC abdominal donde podemos ver hallazgos de imagen relevantes: saco pseudomenbranoso englobando asas, apilotonamiento de asas, refuerzo peritoneal marcado, ascitis y calcificación en la serosa de intestino delgado. Se debe realizar diagnóstico diferencial con otras patologías más probables (TBC, diálisis peritoneal). Aparentemente, no existe correlación del Cocoon abdominal con tumores de GIST.