



Cirugía Española



www.elsevier.es/cirugia

V-191 - ABORDAJE MÍNIMAMENTE INVASIVO EN UNA CIRUGÍA DIFERIDA DE DIVERTICULITIS AGUDA

Pérez Reyes, María; Titos García, Alberto; Aranda Narváez, José Manuel; Romacho López, Laura; Mirón Fernández, Irene; Santoyo Santoyo, Julio

Hospital Regional Universitario de Málaga, Málaga.

Resumen

Introducción: La prevalencia de la diverticulitis aguda en colon izquierdo está aumentando en países de todo el mundo por los cambios en el estilo de vida. En pacientes con diverticulosis existe un riesgo del 4% de desarrollar diverticulitis.

Caso clínico: Presentamos una mujer de 74 años con antecedentes de hipertensión arterial, hipotiroidismo y dislipemia. Acude a urgencias por ausencia de tránsito a heces desde hacía 10 días y disminución progresiva de tránsito a gases. No asociaba náuseas ni vómitos. En la exploración física destacaba leve distensión abdominal y molestias focalizadas en fosa iliaca izquierda. La analítica mostraba elevación de proteína C reactiva (18,2 mg/L), el resto era normal. Se completó el estudio con un TAC abdominal (fig. a) observándose un engrosamiento mural de un segmento de recto-sigma de 4 cm de longitud, que mostraba realce tras la administración de contraste, condicionando dilatación retrógrada de colon con un segmento de 7,5 cm, hallazgos sugestivos de neoplasia de colon. Se ingresó y se realizó colonoscopia, apreciándose a 32 cm edematización y fruncimiento de pliegues, así como divertículos, con una luz de 4-5 mm que impedía el paso del endoscopio. Se inyectó contraste apreciándose paso de contraste a tramos distales. Ante la sospecha de diverticulitis no se prosiguió el procedimiento dado el riesgo de perforación. Se inició tratamiento antibiótico y a la semana se repitió el TAC abdominal (fig. b) objetivando desaparición de la dilatación proximal de colon, aunque a nivel de recto-sigma se apreciaba un segmento no distendido. El cuadro oclusivo tanto clínico como radiológico había desaparecido, pero refería persistencia de dolor por lo que se decidió intervención quirúrgica. El abordaje fue mediante laparoscopia. Los hallazgos fueron un plastrón inflamatorio de sigma-recto superior en pelvis, englobando útero, anejos y uréter derecho. Se pudo liberar el plastrón y se completó una resección anterior de recto oncológica laparoscópica. La evolución fue favorable, siendo dada de alta al séptimo día posoperatorio sin complicaciones. La anatomía patológica describió el sigma con diverticulosis y fibrosis peritoneal con proliferación vascular.

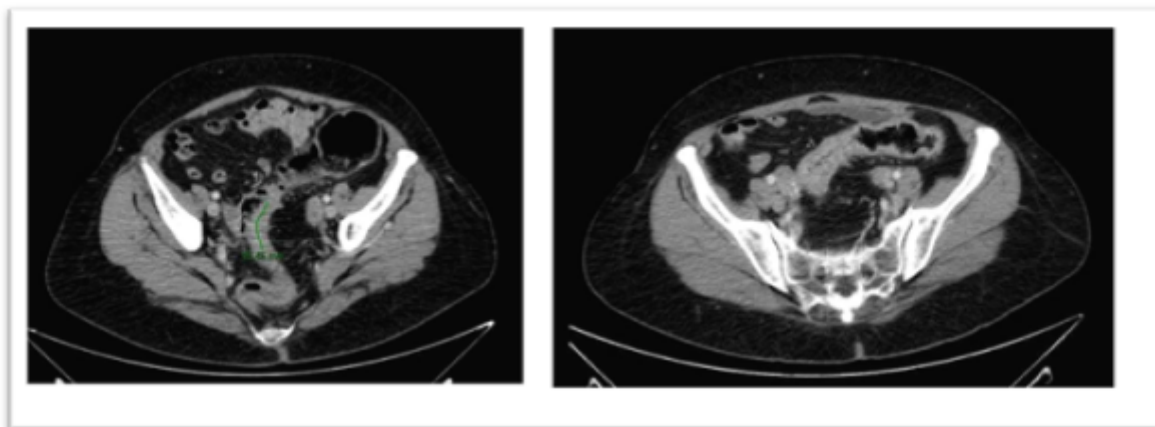


Fig. 1a TAC ABD al ingreso

Fig. 1b TAC ABD de control

Fig. 1a: Engrosamiento mural de un segmento de recto-sigma de 4cm de longitud que condiciona una dilatación retrógrada de colon con un segmento de 7.5cm, sugestivos de neoplasia de colon.

Fig. 1b: Resolución de la oclusión proximal de colon. En la unión recto-sigma segmento de colon no distendido.

Discusión: La diverticulitis aguda puede llevar a una obstrucción parcial de la luz por el edema colónico o pericolónico o a consecuencia de un absceso. Por otro lado, una fibrosis progresiva recurrente puede producir una obstrucción completa, siendo difícil diferenciar entre una estrechez producida por proceso inflamatorio o por neoplasia. Para planificar una sigmoidectomía electiva en estos pacientes hay que valorar individualmente a cada paciente, considerando los riesgos de la intervención, la condición médica del paciente y otros factores como el efecto en la calidad de vida impuesta por ataques recurrentes, imposibilidad para descartar un carcinoma, severidad de los ataques, presencia de síntomas crónicos o persistentes. También se deben considerar los posibles pobres resultados funcionales y la persistencia de síntomas abdominales tras la cirugía. En este caso, una vez resuelto el cuadro oclusivo de forma conservadora, dada la persistencia de dolor, se decidió cirugía de urgencia diferida. Este manejo permitió, por un lado, realizar un abordaje por vía mínimamente invasivo y por otro, una anastomosis primaria incluso sin necesidad de estoma de protección.