



# Cirugía Española



[www.elsevier.es/cirugia](http://www.elsevier.es/cirugia)

## P-470 - USO DE MALLA BIOSINTÉTICA EN LA EXPOSICIÓN DEL TRASPLANTE RENAL DEBIDA A INFECCIÓN GRAVE DEL SITIO QUIRÚRGICO

Barranquero, Alberto G.<sup>1</sup>; Gómez dos Santos, Victoria<sup>2</sup>; Blázquez, Luis Alberto<sup>1</sup>; López Plaza, José Antonio<sup>2</sup>; Porrero, Belén<sup>1</sup>; Molina Villar, José Manuel<sup>1</sup>; Fernández Cebrián, José María<sup>1</sup>; Burgos Revilla, Francisco Javier<sup>2</sup>

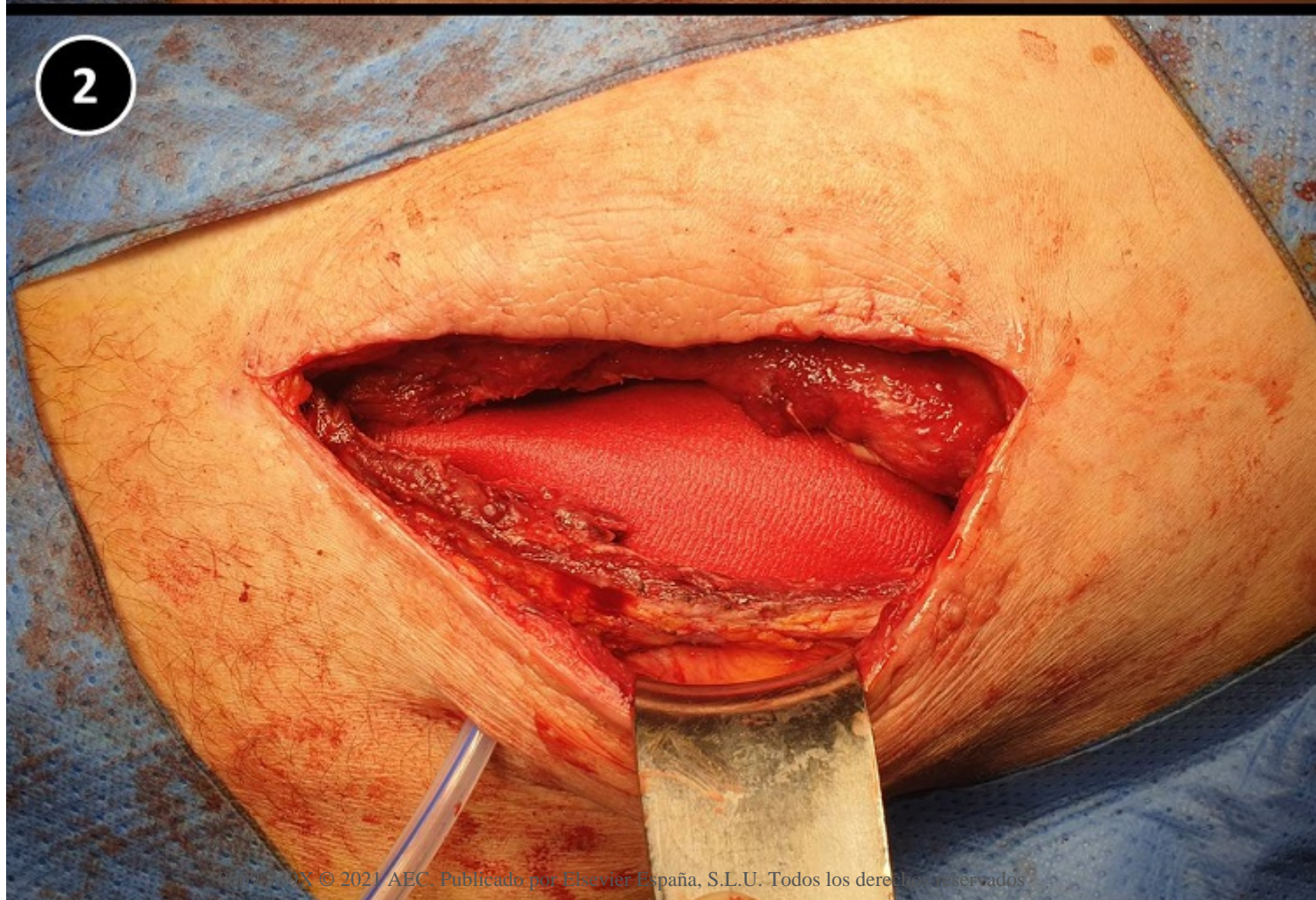
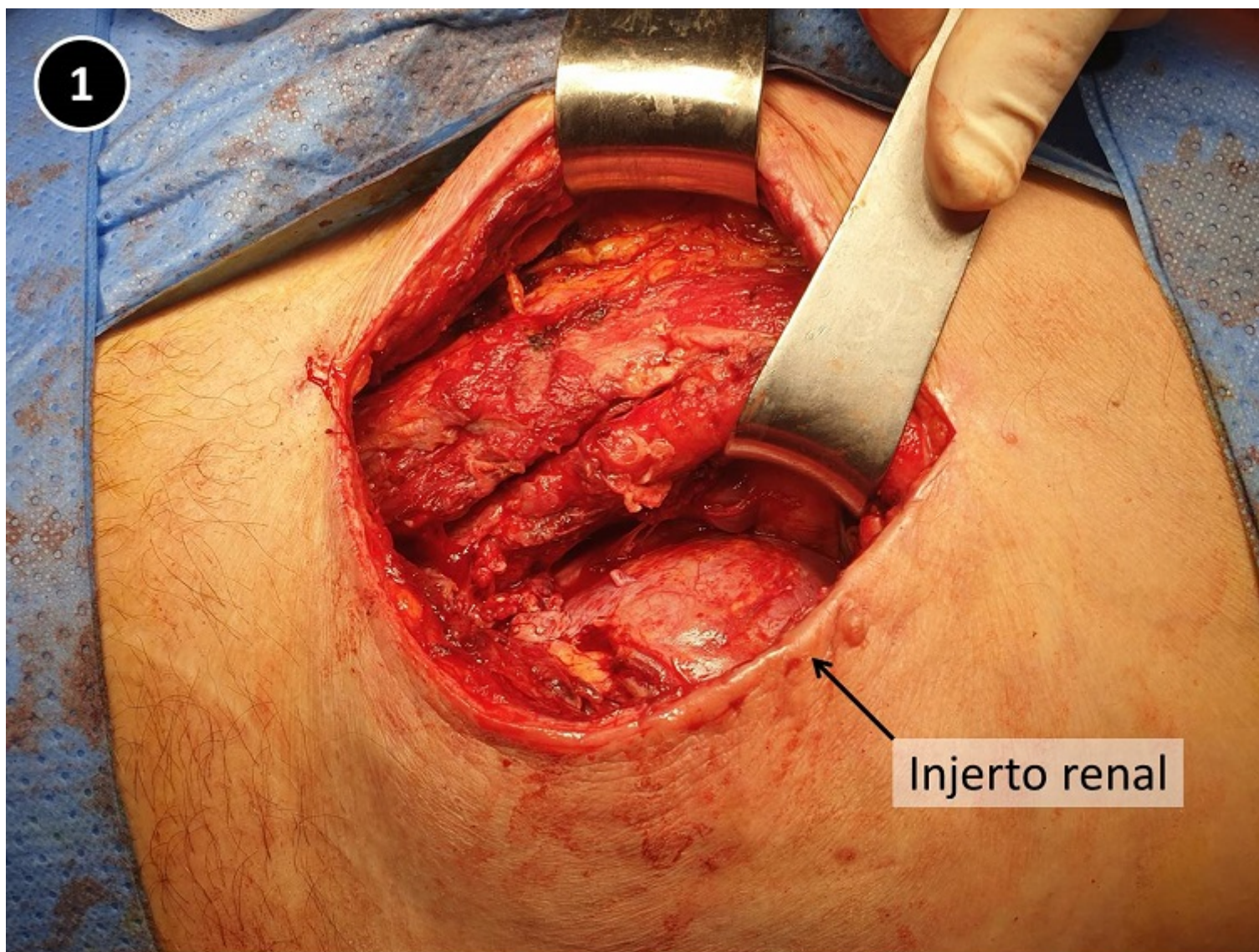
<sup>1</sup>Servicio de Cirugía General y del Aparato Digestivo; <sup>2</sup>Servicio de Urología, Hospital Universitario Ramón y Cajal, Madrid.

### Resumen

**Introducción:** La infección del sitio quirúrgico en el trasplante renal afecta entre el 3,9% y el 11% de los pacientes trasplantados, siendo causa de importante morbilidad, aumento de costes y reducción de la calidad de vida del paciente. Además, la infección del sitio quirúrgico es un factor relevante para el desarrollo posterior de hernia incisional. En este contexto, el uso de una malla biosintética lentamente reabsorbible es una alternativa útil en el campo contaminado.

**Caso clínico:** Presentamos el caso de un varón de 75 años de edad, ex-fumador, con antecedentes personales de insuficiencia renal crónica estadio V secundaria a nefroangioesclerosis, en hemodiálisis desde 2016, fibrilación auricular anticoagulada, enfermedad vascular periférica grave con *bypass* aorto-ilíaco en 2016, e intervención de hernia inguinal bilateral. Se realizó un trasplante renal extraperitoneal en fosa iliaca izquierda en diciembre de 2019, siendo dado de alta sin complicaciones inmediatas en el 8º día posoperatorio, con una tasa de filtrado glomerular superior a 60 ml/min. Un mes después de la cirugía, el paciente requirió ingreso por deterioro leve de la función renal, en el contexto de una crisis hiperglucémica, presentando también salida de secreción purulenta por la herida quirúrgica. Se realizó un TC abdominal que mostró la presencia de una extensa colección sobreinfectada que incluía el tejido celular subcutáneo, el plano muscular, el injerto renal y alcanzaba los vasos ilíacos. El paciente fue intervenido, realizándose desbridamiento quirúrgico y evacuación del material purulento. Tras el drenaje de la colección, se evidenció un importante defecto de pared abdominal con exposición completa del injerto renal (fig. 1). Se decidió la colocación de una malla biosintética de poli-4-hidroxibutirato (Phasix™, Bard Medical) en posición retromuscular y sobre el injerto renal (fig. 2), con cierre posterior de la fascia y el músculo oblicuo mayor con sutura interrumpida de poli-4-hidroxibutirato (Monomax®, Braun) del calibre 0 (fig. 3). Tras recibir tratamiento antibiótico y la realización de curas locales de la herida, el paciente fue dado de alta 15 días más tarde sin incidencias. La evolución posterior fue favorable. El injerto renal se ha mantenido funcional hasta la actualidad, siendo su última tasa de filtrado glomerular superior a 60 ml/min. En enero de 2021, el paciente presentó de nuevo colecciones en torno al injerto en una ecografía de control, que respondieron favorablemente al tratamiento antibiótico. Finalmente, el paciente no ha desarrollado una hernia incisional durante el seguimiento, presentando tanto en la exploración física como en el último TC de control un adecuado cierre de pared abdominal.







**Discusión:** El uso de malla biosintética permitió una adecuada cobertura del defecto, reduciendo los riesgos asociados al uso de una malla sintética definitiva, y evitando el desarrollo de una hernia incisional.