




# Cirugía Española



[www.elsevier.es/cirugia](http://www.elsevier.es/cirugia)

## P-453 - OBSTRUCCIÓN INTESTINAL TRAS HERNIOPLASTIA TOTALMENTE EXTRAPERITONEAL (TEP) POR HERNIA INGUINAL BILATERAL: UNA INFRECIENTE COMPLICACIÓN EN EL POSOPERATORIO INMEDIATO

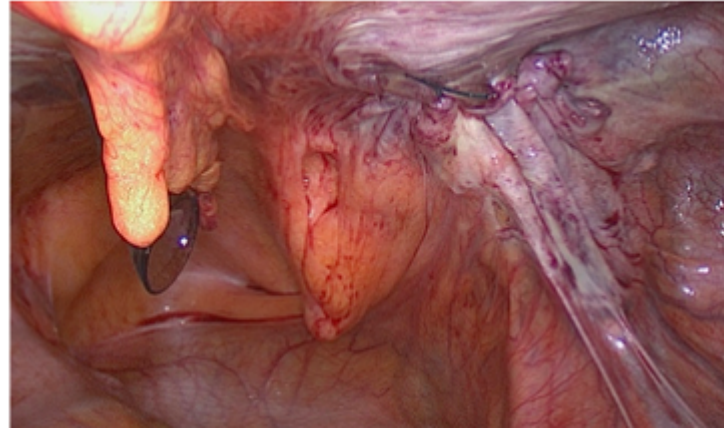
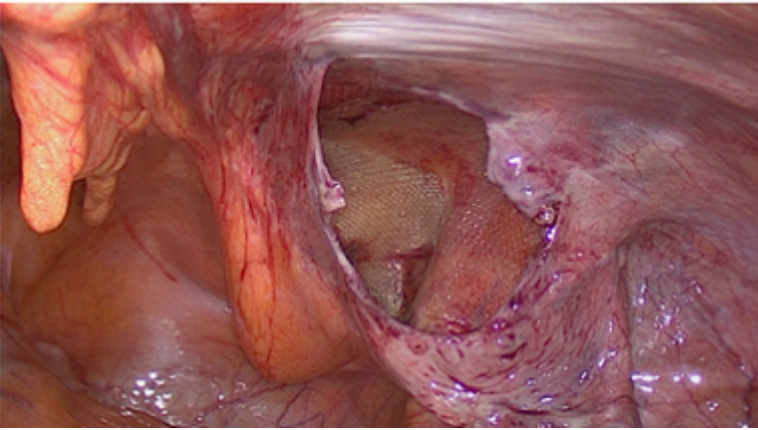
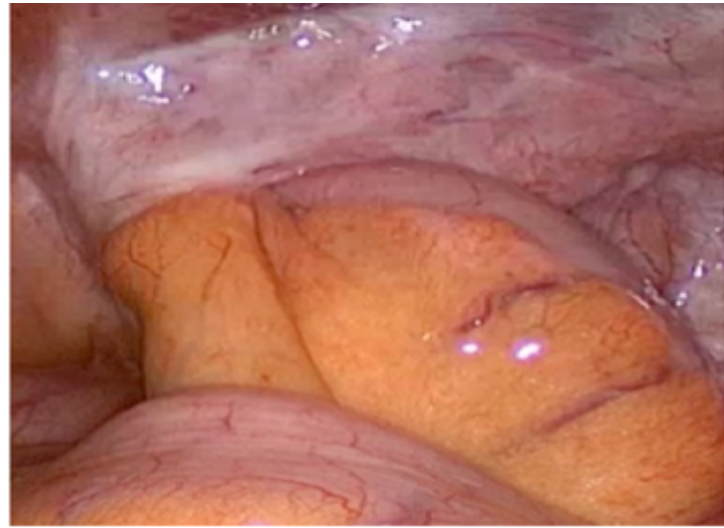
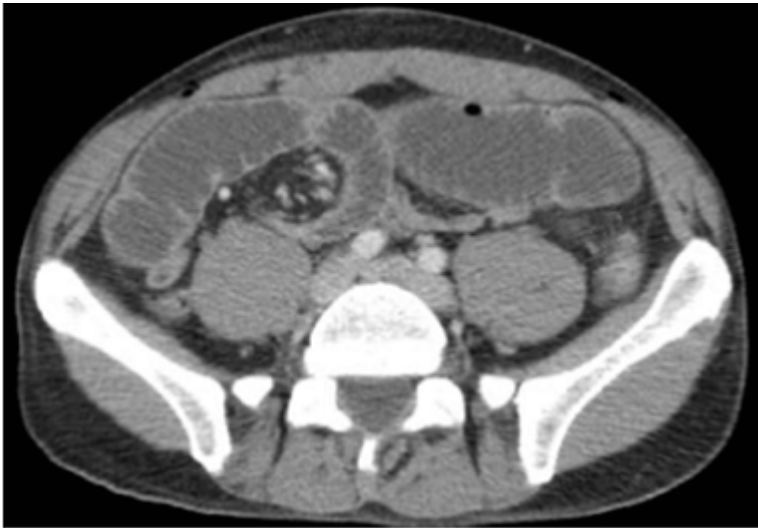
Gadea Mateo, Ricardo; Martí Cuñat, Elena; Pou Santonja, Guillermo

Hospital Clínico Universitario, Valencia.

### Resumen

**Introducción:** La reparación laparoscópica de la hernia inguinal es una técnica ampliamente aceptada debido a su seguridad, eficacia y satisfacción del paciente. La tasa de complicaciones mayores es baja, siendo sumamente excepcional la obstrucción intestinal tras TEP.

**Caso clínico:** Presentamos el caso de un paciente de 46 años intervenido por hernia inguinal bilateral, realizando hernioplastia bilateral laparoscópica tipo TEP, que presentó obstrucción intestinal temprana, secundaria a una apertura peritoneal desapercibida en la cirugía. La operación se realizó con tres puertos: trócar Hasson infraumbilical y 2 trócares de 5 mm en línea media infraumbilicales. La disección digital del espacio preperitoneal se completa con balón disector. Cámara de 0° y neumoperitoneo a 10-12 mmHg. Se evidencian hernias directas bilaterales que se reducen, se retrae ampliamente el peritoneo, colocando sendas mallas de polipropileno de alta densidad de 15 × 10 sin fijar. Los trócares retiran bajo visión directa y la cámara después de la evacuación del CO<sub>2</sub>. Tiempo quirúrgico de 23 minutos. Alta a las 16 horas sin complicaciones. Reingreso 6° día posoperatorio con cuadro clínico y radiológico de obstrucción intestinal (1) que se etiqueta como secundario a brida que atrapa un asa de intestino delgado (2). Tras 24 horas de tratamiento conservador sin resolución, indicamos laparoscopia exploradora. Se evidencia un íleo obstructivo secundario a la herniación de un asa de intestino delgado a través de una brecha peritoneal, en región inguinal derecha (3). Ampliamos el defecto peritoneal para reducción de un segmento intestinal 10 cm, laxamente adherido a la malla. Se comprueba adecuado estado de la misma, sin signos de sufrimiento, cerramos la brecha con sutura barbada (4-5). Recuperación del tránsito y alta a las 36 horas, sin evidenciar otras complicaciones tras 3, 6 y 12 meses de la intervención. Las guías recomiendan reparación laparoscópica en hernias inguinales bilaterales primarias siempre que se cuente con los recursos específicos suficientes. En manos expertas, la tasa de complicaciones es muy baja, teniendo la obstrucción intestinal, una tasa menor al 0,3% a expensas de la técnica TAP. Los casos descritos en la literatura suelen corresponder a la técnica TAPP en la que la oclusión intestinal puede estar causada por una hernia de trócar, una dehiscencia de la sutura del colgajo peritoneal y con menor frecuencia, adherencias al hilo o *tackers* del cierre de dicho colgajo. En la técnica TEP, la obstrucción posoperatoria es extremadamente inusual tal y como muestra la baja incidencia de casos descritos en la literatura. Las roturas peritoneales no son infrecuentes durante el curso de la cirugía TEP. Nuestro grupo no cierra habitualmente las pequeñas brechas que se crean en estos procedimientos, aunque la aparición de esta inusual complicación nos ha hecho más cautos ante las mismas.



**Discusión:** La obstrucción intestinal por herniación preperitoneal tras abordaje laparoscópico de la hernia inguinal es una complicación poco frecuente que en el abordaje TEP se convierte en excepcional. La resolución de la obstrucción ha de ser preferentemente por abordaje laparoscópico transabdominal, que nos permitirá la evaluación completa de la cavidad abdominal con confirmación del diagnóstico y realización del tratamiento más adecuado.