



# Cirugía Española



[www.elsevier.es/cirugia](http://www.elsevier.es/cirugia)

## P-433 - HERNIA DE GARENGEOT, UNA PATOLOGÍA QUIRÚRGICA URGENTE POCO FRECUENTE

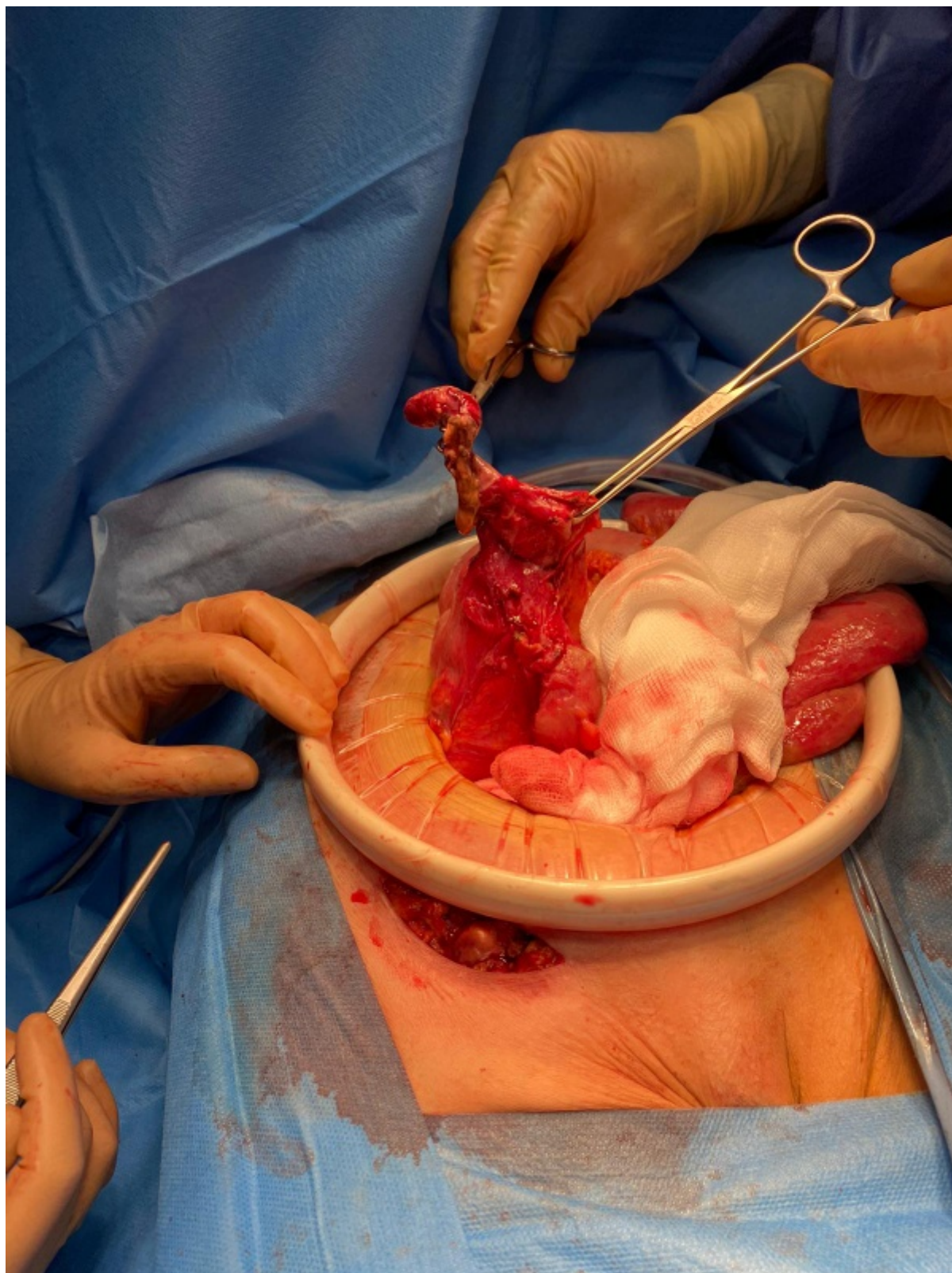
Velayos García, Paula; Pascual Nadal, Juan José; Baeza Carrión, Ana; Vicente López, Marta; Soler Ferriz, Vicente; Ripoll Martín, Roberto; Ots Gutiérrez, Jose Ramón; Oliver García, Miguel Israel

Hospital Marina Baixa de Villajoyosa, Villajoyosa.

### Resumen

**Introducción:** La hernia de Garengéot se define como la presencia del apéndice vermiforme en el interior de un saco herniario encarcelado a nivel crural. Se trata de una patología infrecuente de difícil diagnóstico, resultando en la mayoría de los casos un hallazgo intraoperatorio. Presentamos un caso clínico al respecto.

**Caso clínico:** Paciente mujer de 76 años y 35 kg de peso, sin antecedentes de interés que acude a urgencias por dolor abdominal de 24 horas de evolución asociado a malestar general. En la exploración abdominal destaca un abdomen distendido y doloroso a la palpación en fosa iliaca derecha y región inguino-crural, sin poder apreciarse claramente tumoración a dicho nivel. Durante su estancia en urgencias la paciente permanece estable y afebril, en ausencia de alteraciones analíticas significativas. Se solicita TC abdominopélvico, donde se identifican aisladas burbujas de neumoperitoneo de localización perihepática y mínima cantidad de líquido interasas, hallazgos sugestivos de perforación de víscera hueca sin lograr identificar el origen, por lo que se decide intervención quirúrgica urgente. Intraoperatoriamente se evidencia la presencia de hernia de Garengéot; apéndice cecal gangrenoso perforado contenido en el saco herniario crural encarcelado. Ante la integridad y viabilidad de íleon terminal y ciego se realiza únicamente apendicectomía y hernioplastia crural. En el posoperatorio la paciente presenta infección de herida quirúrgica requiriendo terapia VAC para su cierre. Actualmente en seguimiento por presencia de eventración no complicada.



**Discusión:** La incidencia de hernia de Garengot se estima entre un 0,8-1% de las hernias femorales. Afecta de forma mayoritaria a las mujeres de edad media y su localización casi exclusiva es en el lado derecho dada la situación anatómica del apéndice. La forma clínica de presentación más frecuente es la presencia de una masa dolorosa a nivel inguino-crural asociando dolor abdominal. En la mayoría de los casos se describen pocas horas evolución, sin alteraciones analíticas de interés o hallazgos significativos en la radiografía simple de abdomen. El diagnóstico suele ser intraoperatorio. Los casos de diagnóstico preoperatorio pueden suceder ante duda diagnóstica, al realizar ecografía o TC de abdomen. El tratamiento es la cirugía urgente, aunque dado lo infrecuente de los casos, no existen unas guías establecidas respecto al manejo de dicha entidad. La mayoría de los artículos recomiendan realizar hernioplastia tras reducir el apéndice cuando este no muestra de complicación o herniorrafia en caso de precisar apendicectomía. Las hernias que contienen el apéndice

constituyen una rareza en la práctica médica habitual, y, por tanto, un diagnóstico casi siempre transoperatorio. El estado del apéndice cecal determina el acceso quirúrgico y el tipo de reparación herniaria. El tratamiento más aceptado y usado es la apendicectomía y la herniorrafia de urgencia por una vía que permita la solución adecuada de la entidad. Muchos autores coinciden evitar el uso de mallas protésicas para reparar el defecto, debido al alto riesgo de infección del sitio quirúrgico y las complicaciones derivadas de ello.