



Cirugía Española



www.elsevier.es/cirugia

P-421 - ABORDAJE TOTALMENTE EXTRAPERITONEAL (TEP) DE LA HERNIA INGUINAL TRAS PROSTATECTOMÍA RADICAL LAPAROSCÓPICA

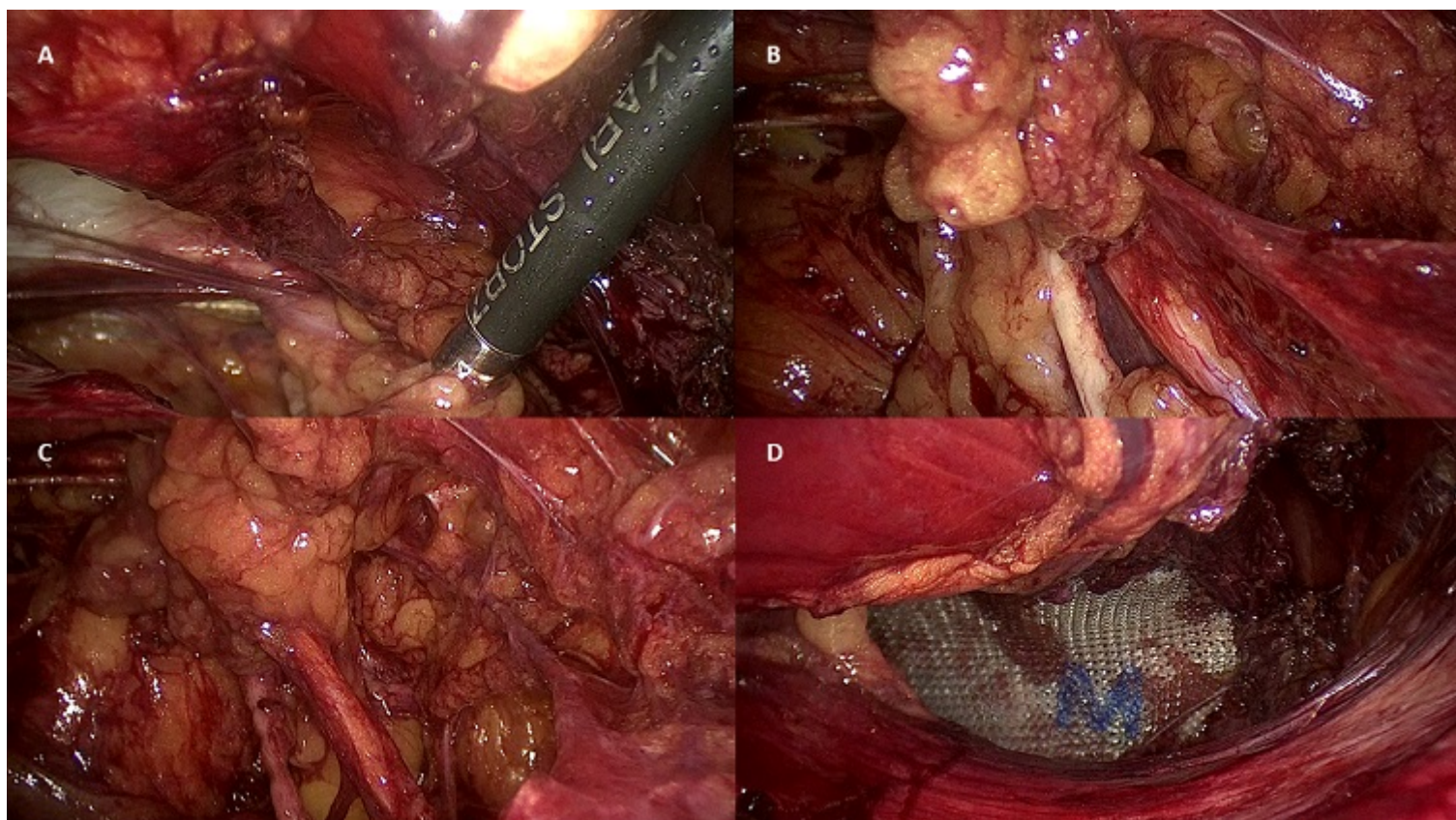
Navarro Barrios, Álvaro; Gómez Valles, Paula; Cayuela Fuentes, Valentín; Jiménez Mascuñán, Isabel; Gómez Pérez, Beatriz; Balaguer Román, Andrés; Brusadin, Roberto; López López, Víctor

Hospital Universitario Virgen de la Arrixaca, Murcia.

Resumen

Objetivos: Valorar la seguridad y aplicabilidad del abordaje totalmente extraperitoneal (TEP) de la hernia inguinal tras prostatectomía radical laparoscópica por adenocarcinoma de próstata. Presentamos el caso de un varón de 78 años que consultó por presentar una hernia inguinal sintomática y se intervino mediante abordaje TEP pese a haber sido sometido a cirugía extraperitoneal previamente.

Caso clínico: Varón de 78 años que, como antecedente de interés, fue intervenido 5 años antes por presentar un adenocarcinoma de próstata Gleason 4+3. Se realizó una prostatectomía radical + linfadenectomía obturatriz mediante abordaje laparoscópico, resultando la anatomía patológica un adenocarcinoma tipo acinar estadio pT2cN0M0. Durante el seguimiento, se evidenció una hernia inguinal izquierda no complicada por lo que se programó el paciente para hernioplastia. Se decidió abordar la hernia mediante abordaje totalmente extraperitoneal laparoscópico con 3 trócares colocados en la línea media, hallando adherencias debidas a la cirugía previa que se electrocoagularon. Tras la disección, se objetivó una hernia inguinal indirecta (fig. A). Se disecaron y redujeron el saco herniario y un lipoma preherniario de gran tamaño, quedando disecados el conducto deferente y los vasos espermáticos (figs. B y C). Posteriormente se colocó una malla preformada 3D de polipropileno (fig. D). El paciente presentó una evolución favorable, siendo dado de alta a las 4 horas de la intervención según protocolo de cirugía mayor ambulatoria.



Conclusiones: La cirugía de la hernia inguinal continúa siendo la indicación más frecuente de cirugía. La prostatectomía radical (laparoscópica y/o robótica) se asocia con una elevada tasa de hernias inguinales en los 2 primeros años tras la cirugía. Existe evidencia que analiza la seguridad y aplicabilidad prostatectomía radical asociada a hernioplastia TEP en el mismo acto quirúrgico, pero pocos trabajos han valorado la seguridad de dicha técnica años después de la prostatectomía. Así, algunos autores consideran una contraindicación relativa el abordaje TEP cuando el paciente se ha sometido a cirugía pélvica o prostatectomía radical. Otros grupos consideran que la hernioplastia laparoscópica debe realizarse únicamente por cirujanos muy experimentados. La única evidencia que analiza esta relación es una serie comparativa de 2006, en la que queda demostrada la seguridad y aplicabilidad de la hernioplastia TEP en pacientes intervenidos por adenocarcinoma de próstata, sin encontrarse diferencias significativas respecto al grupo control. En este paciente, consideramos el abordaje TEP más seguro que el transabdominal preperitoneal (TAPP) al asociarse con una menor exposición de las vísceras abdominales y una menor tasa de complicaciones, incluso en pacientes con cirugía pélvica o prostática previa. Nuestro caso se suma a esta evidencia, afianzando la aplicabilidad de dicha técnica en pacientes previamente prostatectomizados siempre que sea realizada por cirujanos con experiencia en este tipo de abordaje.