



Cirugía Española



www.elsevier.es/cirugia

P-417 - URGENCIA QUIRÚRGICA POR ROTURA DE MASA PÉLVICA QUE OCASIONA CUADRO SÉPTICO E INESTABILIDAD HEMODINÁMICA

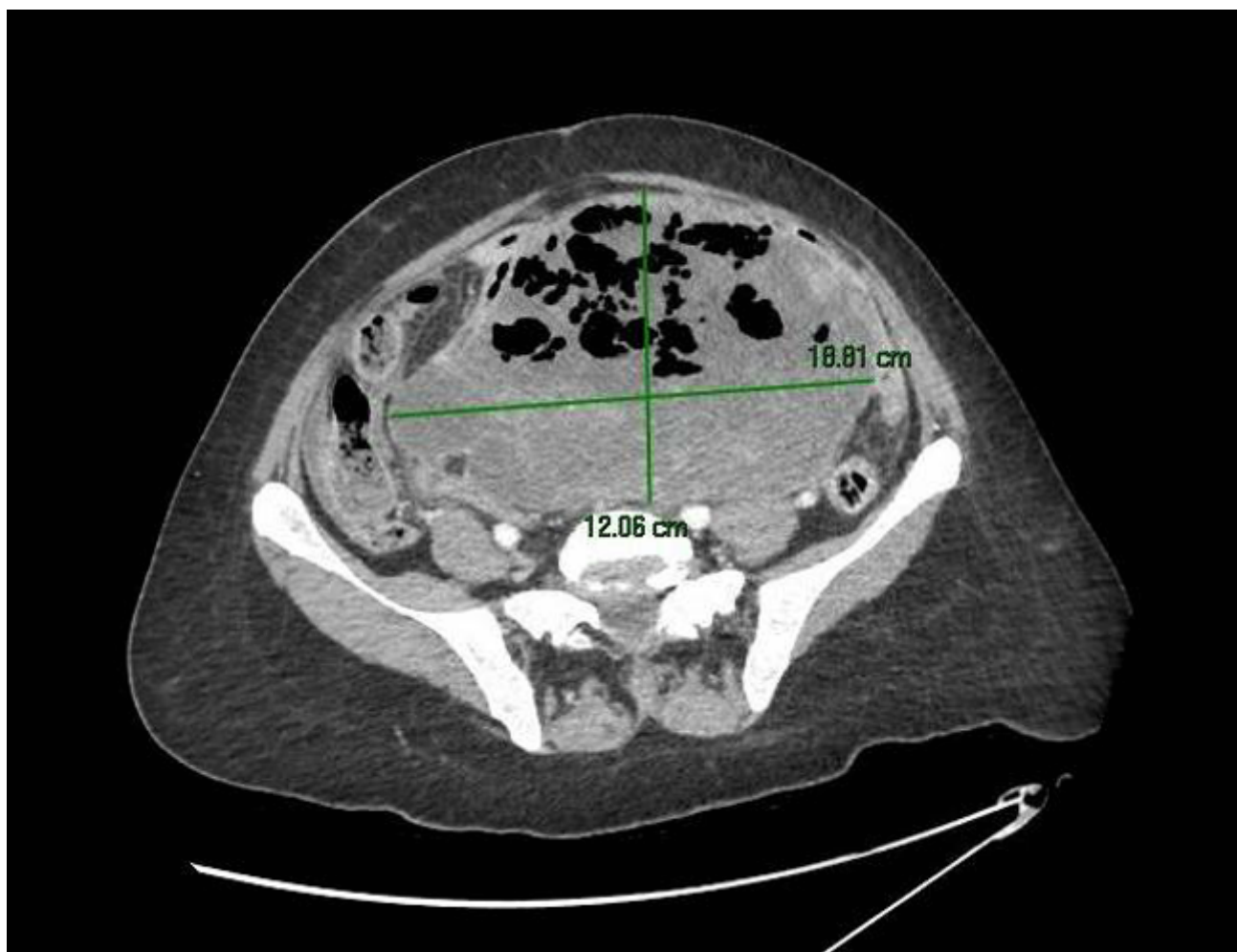
Vallejo-Lesmes, Ana; Pontes-García, Alfonso; Monserrat-Barbudo, Olga; Sánchez-Hidalgo, Juan Manuel; Briceño-Delgado, Francisco Javier

Hospital Universitario Reina Sofía, Córdoba.

Resumen

Introducción: Los carcinosarcomas uterinos son neoplasias poco frecuentes y altamente agresivas. Se manifiestan en la mayoría de los casos en estadios avanzados de la enfermedad. En este caso, presentamos una paciente con desarrollo de cuadro séptico y shock hemodinámico por rotura de sarcoma uterino no conocido previamente.

Caso clínico: Paciente de 53 años sin antecedentes de interés que acude a Urgencias por dolor hipogástrico intenso, náuseas y vómitos. Oliguria. Refiere febrícula en las últimas semanas y molestias abdominales previas. En la analítica: leucocitos 23.000; hemoglobina 9,2; neutrofilia 94%; creatinina 2,47; TP 50%; PCR 398; procalcitonina 21. En TC, se visualiza gran masa pélvica de origen uterino de $19 \times 12 \times 23$ centímetros de extensión. En su interior burbujas de aire en relación con sobreinfección. Dilatación pieloureteral bilateral secundaria a efecto compresivo de masa uterina. Pequeña cantidad de líquido libre. Ante empeoramiento general, sepsis, coagulopatía e inestabilidad hemodinámica, se decide intervención quirúrgica urgente. Hallazgo de gran masa pélvica y centroabdominal necrosada, infectada, rota y con sangrado activo que engloba asas de intestino delgado (yeyuno), útero, sigma, recto y ambos ovarios. Además, esta comprime ambos uréteres, en especial el izquierdo, provocando dilatación proximal. Para extirpar la masa pélvica se procede a: peritonectomía pélvica centrípeta en bloque, histerectomía + doble anexectomía, resección anterior de recto y resección de 80 cm de yeyuno. Disección y preservación de ambos uréteres hasta su entrada en vejiga separándolos de la tumoración. Cierre con sutura de vagina. Confección de colostomía terminal en flanco izquierdo. Posoperatorio favorable, sin complicaciones quirúrgicas inmediatas. En la anatomía patológica resultado de carcinosarcoma uterino estadio IV con dos nódulos peritoneales resecaos. Actualmente en seguimiento por oncología médica en tratamiento con carboplatino + taxol.



Discusión: Describimos esta urgencia quirúrgica, como forma de presentación de los sarcomas uterinos en paciente séptica e inestable. Por un lado, la actitud que se tomó controlando el foco séptico y hemorrágico que estaba condicionando el cuadro urgente de la paciente. Por otro lado, la realización de una cirugía oncológica, en la medida de lo posible, para mejorar el pronóstico de la paciente.