




# Cirugía Española



[www.elsevier.es/cirugia](http://www.elsevier.es/cirugia)

## P-408 - ÚLCERA POSPILÓRICA COMO COMPLICACIÓN TARDÍA DEL *BYPASS* GÁSTRICO EN Y DE ROUX: A PROPÓSITO DE UN CASO

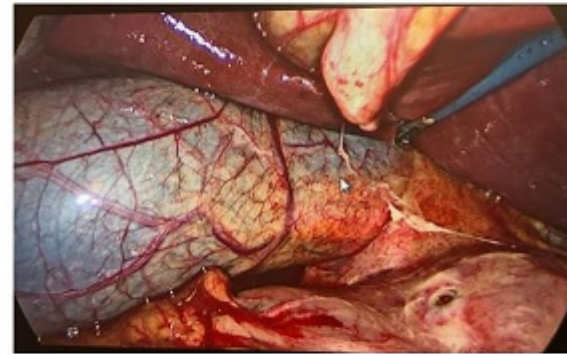
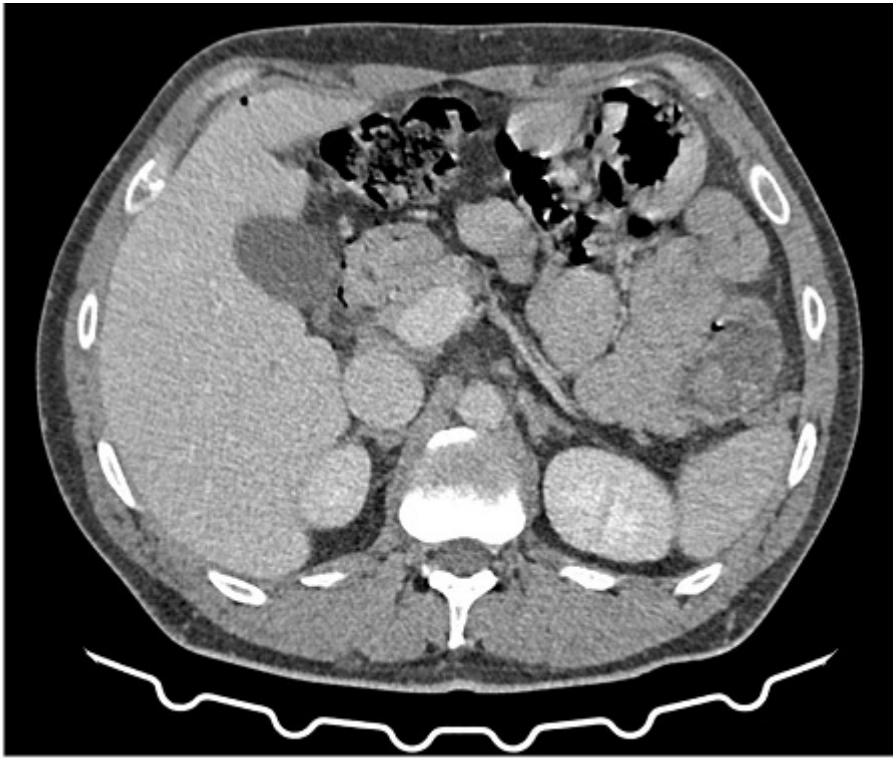
Lagunas Caballero, Esther; Valbuena Jabares, Víctor; Gutiérrez Fernández, Gonzalo; Anderson, Edward Joseph; Caña Ruiz, Rubén; Lainez Escribano, Mario; Alonso Aguiloché, Andrea; Rodríguez Sanjuán, Juan Carlos

Hospital Universitario Marqués de Valdecilla, Santander.

### Resumen

**Introducción:** La cirugía bariátrica es el tratamiento más eficaz para la obesidad mórbida en la actualidad. El número de procedimientos bariátricos anuales ha experimentado un crecimiento constante en la última década, con el consiguiente incremento en la incidencia de sus complicaciones. El objetivo es presentar un caso de úlcera pospilórica más de dos años tras *bypass* en Y de Roux.

**Caso clínico:** Varón de 34 años con antecedentes de *bypass* gástrico en Y de Roux en 2018, que acudió a Urgencias por dolor abdominal epigástrico súbito. No se acompañaba de náuseas, vómitos ni cambios en el hábito intestinal. A la exploración, se encontraba afebril, hemodinámicamente estable. El abdomen era blando, depresible, doloroso a la palpación en epigastrio, sin reacción peritoneal. Analíticamente anodino. Se solicitó TAC abdominal, con hallazgo de neumoperitoneo de escasa cuantía próximo a la primera porción duodenal, que sugería la presencia de úlcera perforada. Se decidió laparoscopia exploradora, con hallazgo de perforación pospilórica. Se realizó sutura primaria de la misma y epiploplastia. El procedimiento transcurrió sin incidencias. La evolución posoperatoria fue favorable.



**Discusión:** El *bypass* gástrico en Y de Roux es uno de los procedimientos más extendidos. Entre sus complicaciones tardías, la aparición de una úlcera perforada en el remanente gástrico se considera un evento raro. A pesar de que su etiología es aún desconocida, se especula que puede atribuirse a infección por *Helicobacter pylori*, reflujo biliar o el consumo excesivo de AINE o alcohol. En cuanto a la presentación clínica, los segmentos excluidos tras la realización del *bypass* gástrico muestran un comportamiento diferente al de la anatomía normal, lo que explica que estas úlceras cursen con menos frecuencia con neumoperitoneo o líquido libre intraabdominal. El tratamiento es quirúrgico e incluye diversas alternativas. En algunos casos se opta por sobresetura de la perforación tras biopsia de los bordes de la misma, que puede acompañarse de una vagotomía supra selectiva para reducir la producción de ácido local. El procedimiento puede además completarse con la elaboración de un parche omental para proteger la sutura, ya sea en forma de *flap* pediculado (reparación de Cellan-Jones), o de *flap* libre (parche de Graham). Una opción más drástica pero eficaz en la prevención de nuevas úlceras es la gastrectomía del remanente gástrico. En conclusión, la aparición de úlceras en el remanente gástrico post *bypass* en Y de Roux es una complicación muy infrecuente que en ocasiones puede tener un comportamiento clínico silente. No obstante, el retraso en su tratamiento puede comprometer gravemente la vida del paciente, por lo que se debe mantener un alto grado de sospecha. El tratamiento debe ser quirúrgico, mediante la reparación primaria de la úlcera o la compleción de la gastrectomía. En cuanto al seguimiento posterior de los pacientes, se recomienda la erradicación del *Helicobacter pylori* en aquellos en los que este sea positivo. La profilaxis secundaria con inhibidores de la bomba de protones ha mostrado un beneficio significativo en la reducción de la aparición y recurrencia de úlceras tras *bypass* gástrico.