




Cirugía Española



www.elsevier.es/cirugia

P-009 - ISQUEMIA INTESTINAL EN PACIENTES COVID-19, EXPERIENCIA DE UN AÑO DE PANDEMIA

Ferreres i Serafini, Joan; Sales Mallafré, Ricard; Costa Pérez, Laura; Abellán Lucas, Míriam; Espina Pérez, Beatriz; Caro Tarragó, Aleidis; Martínez Gómez, Alba; Jorba Martín, Rosa

Hospital Universitari Joan XXIII, Tarragona.

Resumen

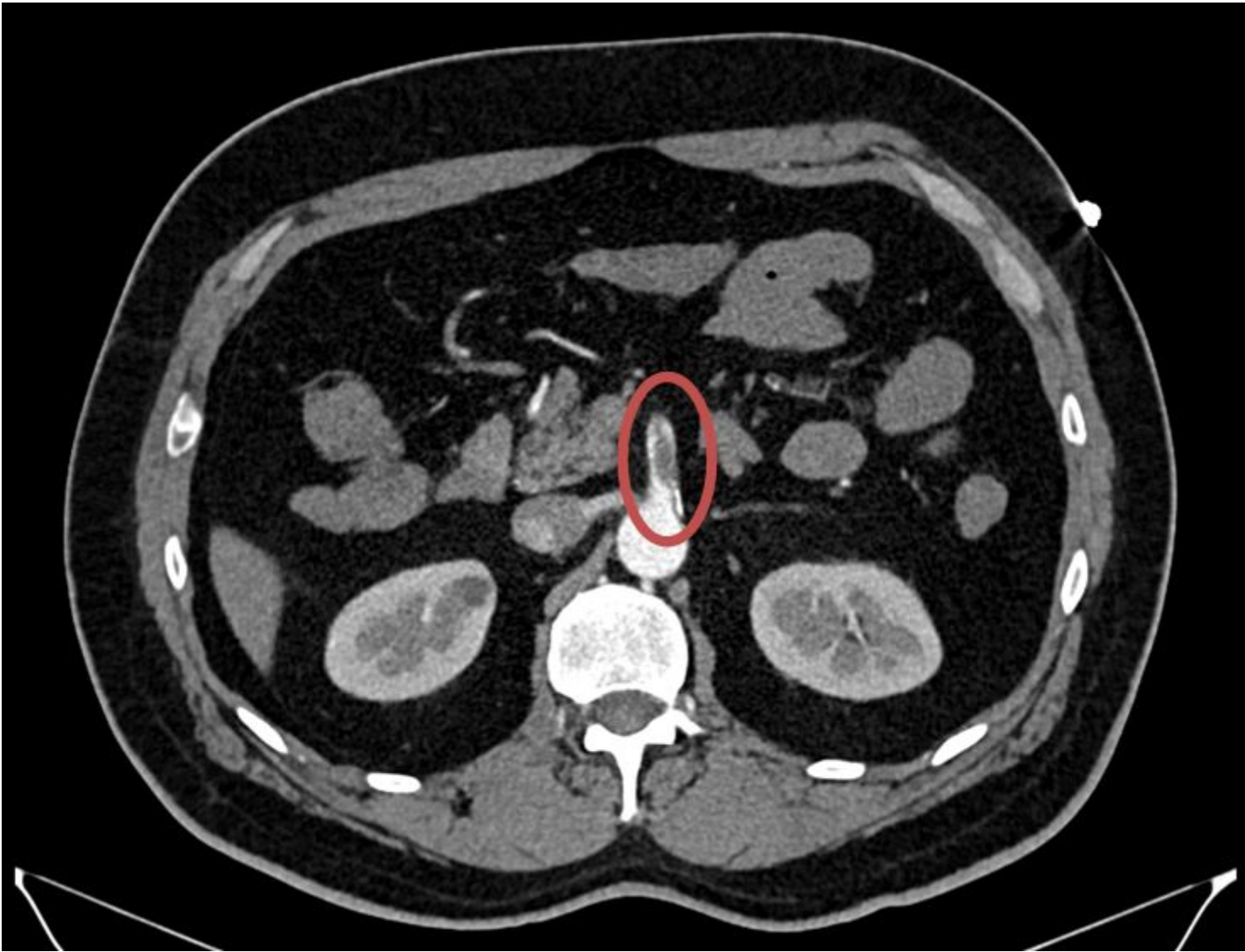
Objetivos: Analizar los casos diagnosticados de isquemia intestinal en pacientes con COVID-19.

Métodos: Durante el periodo de pandemia de marzo 2020-abril 2021, han sido diagnosticados de isquemia intestinal 7 pacientes afectados de COVID-19. Realizamos un estudio retrospectivo analizando factores de riesgo, diagnóstico, tratamiento y evolución de su enfermedad.

Resultados: 5 hombres, 2 mujeres con edad media de 63,6 años (46-72) todos ellos con múltiples factores de riesgo cardiovascular siendo la obesidad presente en todos. La isquemia se presentó en la 2ª semana de la infección por COVID-19 en 4 casos y más allá de la 3ª en el resto. 5 de los casos ya estaban ingresados en la unidad de cuidados intensivos. Todos ellos fueron intervenidos (tabla). La estancia media fue de 38 días y la mortalidad del 29%.

Sexo y edad	FR	Afectación pulmonar	Presentación	Afectación	Intervención	Evolución
Varón 46	Obesidad, anticoagulante lúpico	Neumonía bilateral leve, aislamiento domiciliario	9º día COVID-19	Ciego y segmento de íleon	Embolectomía AMS + resección intestinal, 2nd look a las 48h	TEP posoperatorio. Alta a los 15 días
Varón 56	Obesidad, HTA, SAHS, talasemia <i>minor</i>	Neumonía bilateral, VMI	17º día UCI	Peritonitis fecaloidea 2ª perforación cecal e isquemia colon derecho	Hemicolectomía derecha + ileostomía terminal	22 días de UCI y 1 mes en Medicina interna

Mujer 70	Exfumadora, obesidad, DM II, dislipemia	Neumonía bilateral, VMI	29º día UCI	Peritonitis fecaloidea 2ª a perforaciones colónicas y de intestino delgado	Hemicolectomía derecha + resección de delgado	Revisión en 12h: isquemia masiva. <i>Exitus</i>
Varón 62	Exfumador, obesidad, HTA, DM II	Neumonía bilateral, VMI	17º día de infección, 6º día UCI	Isquemia colon generalizada	Colectomía subtotal + ileostomía	20 días en UCI, 8 en Medicina interna
Varón 69	Obesidad, HTA, DM II, dislipemia, IAM, vasculopatía periférica	Asintomático	Desconocido	Isquemia colon izquierdo	Hemicolectomía izquierda + colostomía terminal	Mala evolución. <i>Exitus</i> a las 24h
Mujer 70	Obesidad, HTA	Neumonía bilateral, VMI	13º día de infección, 7º de UCI	Isquemia yeyuno proximal	Resección y abdomen abierto	2nd look a las 48, anastomosis, 13 días de UCI, 1 mes en convalecencia
Varón 72	Obesidad, DM II, cardiopatía isquémica	Neumonía bilateral, VMI	15º día de infección, 5º de UCI	Isquemia colon derecho	Hemicolectomía derecha + ileostomía terminal	Reintervención al 10º días por peritonitis fecaloidea 2ª a isquemia de intestino delgado. Actualmente en el 35º día de UCI



Conclusiones: Los pacientes con infección por COVID-19, sobre todo los casos con neumonía bilateral graves, tienen un mayor riesgo que la población general de trombosis y de isquemia intestinal. La bibliografía destaca el hecho que el virus penetre la membrana celular a través del receptor de la enzima convertidora de angiotensina II, ampliamente expresado a nivel de la mucosa intestinal y del endotelio, correlacionándose con el elevado porcentaje de pacientes con clínica gastrointestinal, que juntamente con la tríada de Virchow, aumentan el riesgo de isquemia mesentérica y, secundariamente, la mortalidad de estos pacientes, que llega al 38%. Sin embargo faltan estudios para conocer mejor las causas de la elevada incidencia de trombosis y eventos isquémicos en los pacientes con COVID-19.