



Cirugía Española



www.elsevier.es/cirugia

V-047 - SINUS-FISTULA ABLATIVE CONTRACTION INTRACAVITY LASER (TÉCNICA S-FACIL): DESCRIPCIÓN DE UNA TÉCNICA LASER “FÁCIL” Y MÍNIMAMENTE INVASIVA PARA EL QUISTE SACROCOCCÍCEO

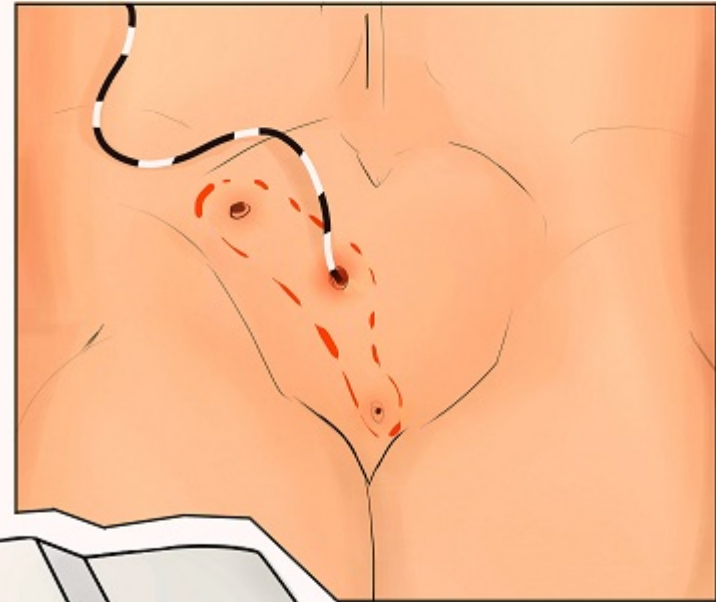
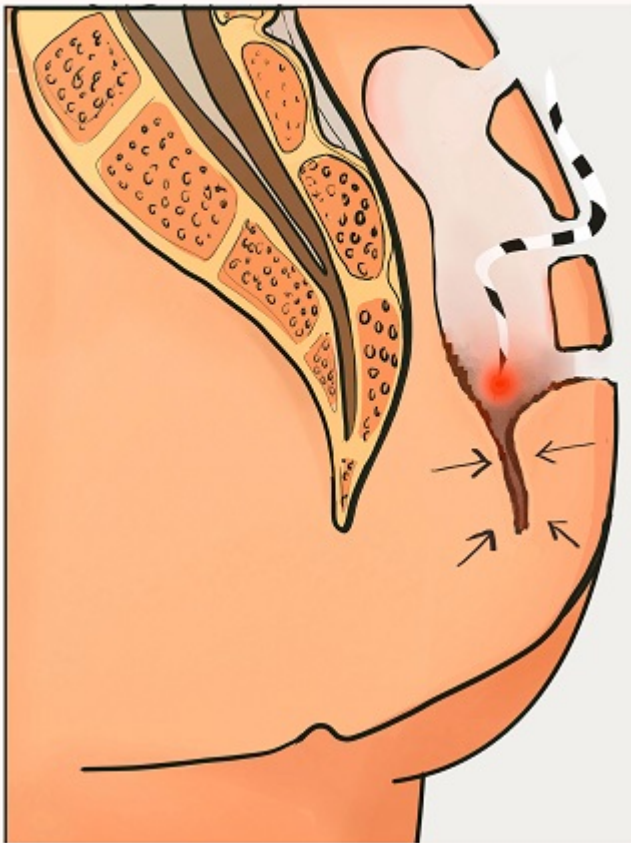
Martín-Martín, Gonzalo P¹; Centeno-Forniés, Xavier¹; Buendía-Bordera, Gabriel²; Martín-Martí, María³; Saéz-Hernández, José¹; Díez-Caballero, Alberto¹; Lequerica-Cabello, María Antonia⁴; Raventós-Negra, José María¹

¹Quirúrgica Barcelona-Centro Médico Teknon, Barcelona; ²Instituto de Fotomedicina, Barcelona; ³BlueElio-Medical Ilustrator, Madrid; ⁴Quirúrgica Barcelona-Hospital Universitario Dexeus, Barcelona.


Resumen

Introducción: Los tratamientos aplicados a la enfermedad pilonidal no deben ser más incapacitantes para el paciente que la propia enfermedad. Debido a la amplia gama de opciones quirúrgicas disponibles, el cirujano que trata la enfermedad pilonidal debe dominar 3 a 4 enfoques que sean aplicables a una amplia gama de presentaciones de la enfermedad. El destecho y el legrado simple del tracto son útiles y la opción más popular en el contexto de una enfermedad menor. Sin embargo, el tiempo de curación y el malestar son elevados. Las ventajas potenciales de las terapias no escisionales son una recuperación más rápida y menos dolor posterior al procedimiento. El objetivo del vídeo es mostrar la descripción paso a paso del tratamiento con láser de esta frecuente patología proctológica. Hemos denominado esta técnica de acuerdo con nuestro protocolo “FÁCIL”.

Caso clínico: Presentamos el caso de un joven con diagnóstico de quiste pilonidal estándar sintomático con indicación de tratamiento en nuestro medio. S-FACIL se aplicó bajo anestesia espinal después de una pequeña incisión cutánea de 0,5 cm en cada *pit* con la ayuda de un punzón y una limpieza cuidadosa de los tractos sinusales con una cureta y peróxido. A continuación, se introdujo en los tractos una fibra radial conectada a un láser de diodo con una longitud de onda de 1.470 nm. La energía láser se empleó a 12 W con pulsos de 8 segundos y pausas entre pulsos de 1 segundo. El procedimiento se realizó de forma ambulatoria con posteriores curas domiciliarias basadas en Prontosan[®] y Aquacel[®] durante 4 semanas. El concepto de acción de esta técnica es la contracción del tejido irradiado con tecnología láser con el fin de eliminar la cavidad y evitar una gran cicatriz escisional. Existen pocas descripciones de esta técnica con variaciones tanto de procedimiento como de parámetros láser con resultados iniciales prometedores. En este vídeo se describe nuestra técnica original, “fácil” de realizar. El tiempo operatorio fue de 20 minutos sin complicaciones intra o posoperatorias y el paciente logró la curación completa a las 6 semanas con un mínimo deterioro en su actividad diaria hasta esa fecha, haciendo su recuperación del mismo modo, “FÁCIL”.



STEP
4



Discusión: Las ventajas potenciales de las técnicas modernas y reproducibles basadas en tecnología de vanguardia como S-FACIL son una recuperación más rápida y una mayor comodidad.