



Cirugía Española



www.elsevier.es/cirugia

P-287 - ENFERMEDAD DE VERNEUIL O HIDROSADENITIS SUPURATIVA

Campoy Lacasa, María; Gutiérrez Andreu, Marta; González Martín, Rosa; Bazán Legasa, María; González Pozega, Carlota; Bernal Tirapo, Julia; Moreno Bargueiras, Alejandro; Yuste García, Pedro

Hospital Universitario 12 de Octubre, Madrid.

Resumen

Objetivos: La hidrosadenitis supurativa o enfermedad de Verneuil es una patología inflamatoria supurativa crónica de la unidad pilosebácea, que afecta más frecuentemente a mujeres, en la 3^a-4^a década de la vida y en raza africana. Las áreas anatómicas más frecuentemente implicadas son la región inguinal, axilar, perineal y glútea. Se asocia frecuentemente con la obesidad y el tabaquismo. Existen tres estadios según la clasificación de Hurley relacionados con el manejo terapéutico. El estadio III corresponde a la enfermedad avanzada con afectación de grandes regiones, formación de fístulas interconectadas y cicatrices, cuyo tratamiento se basa en la exéresis amplia, fundamental para prevenir las recurrencias. En el caso de la localización glútea, la proximidad con el ano puede dificultar la resección. Tras la exéresis suelen ser necesarios injertos o colgajos de piel.

Caso clínico: Exponemos el caso de un varón de 47 años, obeso, diabético tipo II y fumador de 10 cigarrillos/día, con episodios de múltiples abscesos, secundarios a *sinus* pilonidal extenso en región sacra Vs. hidrosadenitis, con secreción purulenta desde hace 2 años, con gran afectación de su calidad de vida que ha llevado a un retraimiento social importante. A la exploración física se observa hidrosadenitis supurativa masiva glútea (Hurley III), predominantemente en glúteo medio, con múltiples orificios de trayectos fistulosos en rafe medio y con área de empastamiento perilesional de 20 × 20 cm. Se decide manejo quirúrgico multidisciplinar. No se realizan pruebas de imagen preparatorias por claustrofobia del paciente. Se estructura el tratamiento en tres fases: Durante el primer tiempo quirúrgico, se resecan todos los trayectos fistulosos y el tejido fibrótico preservando la piel y grasa normales para facilitar la reconstrucción posterior. Se coloca terapia de presión negativa como tratamiento puente hasta la cobertura definitiva, que se mantiene 3 semanas, con cambios periódicos. En un segundo tiempo, se realiza la reconstrucción del defecto mediante un colgajo de avance fasciocutáneo bilateral en V-Y. Se dejan drenajes. Durante su estancia en planta, el paciente mantiene antibioterapia intravenosa y posteriormente oral, permaneciendo en decúbito prono hasta el quinto día, que se inicia la deambulacion. Se retiran los drenajes cuando el paciente comienza a deambular y su débito es menor de 20 cc. Los agrafes y los puntos de sutura son retirados tras tres semanas de la cirugía. Es dado de alta a domicilio la tercera semana con revisiones semanales en consultas de Cirugía Plástica, sin complicaciones en el posoperatorio inmediato.

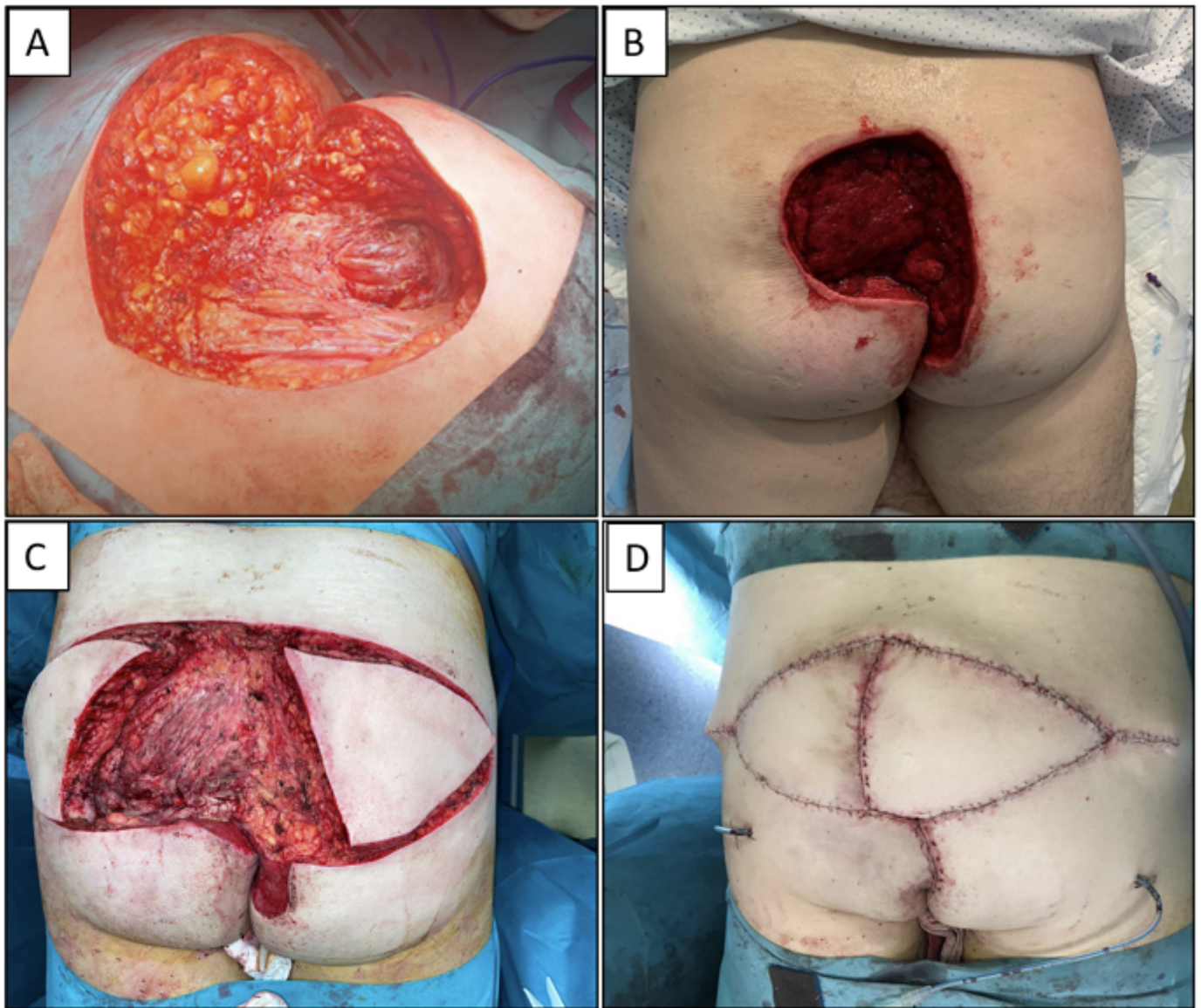


Figura 1. Hidrosadenitis supurativa estadio III de Hurley: Tratamiento quirúrgico.

A: Exéresis amplia de la zona afectada. **B:** Resultado tras 2 semanas de terapia de presión negativa. **C:** Diseño del cojajo en V-Y bilateral. **D:** Cierre del defecto con colgajo V-Y.

Discusión: La hidrosadenitis supurativa es una enfermedad con un gran impacto en la calidad de vida del paciente. Su tratamiento ha de ser multidisciplinar y consiste en medidas sobre los hábitos de vida, tratamiento médico y quirúrgico. El abordaje quirúrgico y la reconstrucción posterior dependen de la severidad, el tamaño, grado de contaminación y localización anatómica de la enfermedad. Cirugías pequeñas son llevadas a cabo en estadios I y II, reservando escisiones amplias para casos avanzados. Se debe tener en cuenta que existe un importante porcentaje de recurrencias y/o aparición de la enfermedad en otras zonas.