




Cirugía Española



www.elsevier.es/cirugia

P-272 - TUMOR NEUROENDOCRINO DUODENAL EN PACIENTE PORTADORA DEL SÍNDROME ROTHMUND-THOMSON

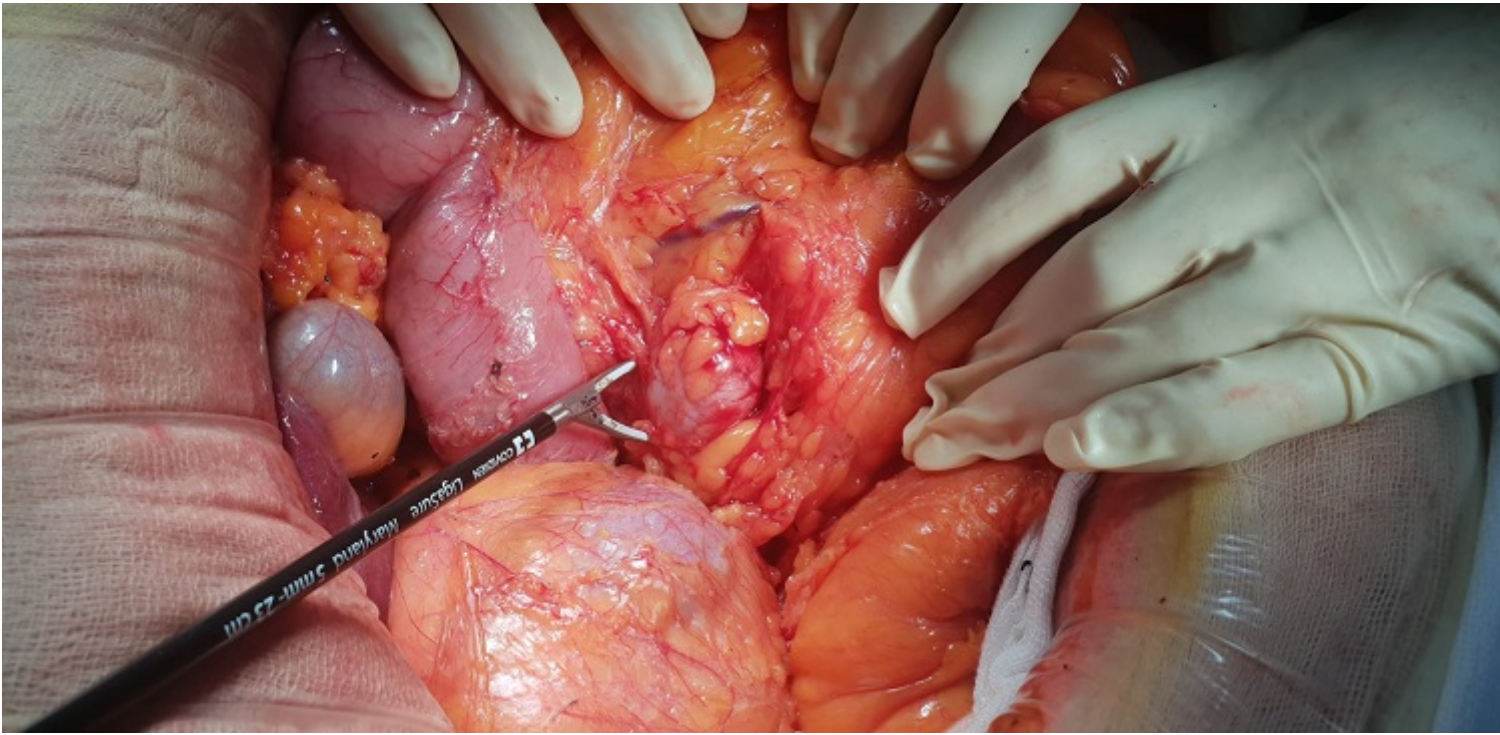
Uriarte Terán, Jon Ignacio; González Serrano, Carmen; Cruz González, María Inmaculada; Martín García, Mikel; Pintado Izquierdo, María; Amarello García, Martín; González Aguirregomezcorta, Eneko; Murua Ruiz, Ane

Hospital de Basurto-Osakidetza, Bilbao.

Resumen

Introducción: El síndrome de Rothmund-Thomson es una genodermatosis transmitida de manera autosómica recesiva por mutaciones en el gen REQL4, gen implicado en la replicación y reparación del daño del DNA, con gran importancia en el proceso del envejecimiento. Las manifestaciones clínicas de los pacientes afectados son extremadamente heterogéneas, siendo la característica principal la presencia de un envejecimiento acelerado. Todos los pacientes muestran alguna forma de poiquilodermia (atrofia cutánea con pigmentación irregular y telangiectasias). Otras características incluyen la disminución del cuero cabelludo, pestañas y cejas, talla baja, anomalías dentarias y ungueales, hipoplasia ósea, osteopenia y riesgo de cataratas. Además, presentan un aumento del riesgo de neoplasias, principalmente osteosarcoma, carcinoma basocelular y escamoso de piel.

Caso clínico: Presentamos el caso de una mujer de 33 años portadora del síndrome de Rothmund-Thomson con antecedentes de osteosarcoma y alteraciones fenotípicas compatibles con envejecimiento acelerado, derivada a nuestro centro por hallazgo en gastroscopia de un tumor neuroendocrino en bulbo duodenal. Se completa el diagnóstico con SPECT-TC y entero-RM que confirman dicha lesión, además de informar de conglomerado adenopático mesentérico de 3 cm adyacente. Tras presentar el caso en un comité multidisciplinar, se decide realizar una laparotomía programada, observando lesiones hepáticas múltiples bilobares infracentimétricas, compatibles con metástasis neuroendocrinas, confirmadas en biopsia intraoperatoria. Ante dichos hallazgos se decide resecar el conglomerado adenopático (fig.) para reducir carga tumoral y se procede a realizar gastroscopia intraoperatoria, con hallazgo de la neoplasia en bulbo duodenal ya conocida, además de múltiples pólipos en la totalidad del estómago y duodeno. Finalmente, se completa la cirugía con una resección submucosa de la tumoración principal a través de una duodenotomía transversa. La anatomía patológica confirma un tumor neuroendocrino de 2 cm, de grado intermedio y con infiltración de la muscular propia, además de metástasis en el conglomerado adenopático y en las lesiones hepáticas. Finalmente, se completa tratamiento con análogos de somatostatina y quimioembolización de las lesiones hepáticas. Actualmente la paciente presenta buen estado clínico, sin evidenciar lesiones en RM de control.



Discusión: Según la literatura, solo el 17% de los pacientes portadores del síndrome descrito muestran síntomas digestivos como vómitos o diarrea crónica, estenosis duodenal o páncreas anular. Más infrecuente es el desarrollo de neoplasias gastrointestinales, estando descritos únicamente un caso de adenocarcinoma mucinoso con características neuroendocrinas de la segunda porción duodenal y otro caso de neoplasia gástrica. Por lo tanto, es interesante conocer este síndrome genético para poder sospechar la existencia de este tipo de neoplasias en estos pacientes con el fin de lograr su diagnóstico y tratamiento precoz, mejorando con ello el pronóstico.