CIR ESP. 2021;99(Espec Congr 2):1287

Cirugía Española

www.elsevier.es/cirugia

# P-230 - ICTERICIA OBSTRUCTIVA DE ORIGEN INCIERTO: ¿SÍNDROME DE LEMMEL?

*Costa, Patricia; Simó, Mario; Esteve, José Antonio; Añón, Elena; Neznanova, María; Tormos, Bárbara; Gil, Rafael; Aguiló, Javier*

*Hospital Lluís Alcanyís, Xátiva.*

## Resumen

**Introducción:** El síndrome de Lemmel es una entidad poco conocida, poco frecuente y de difícil diagnóstico. Descrito en 1934, se refiere a una ictericia obstructiva intermitente condicionada por un divertículo duodenal periampular, en ausencia de coledocolitiasis o tumor de la encrucijada bilio-pancreática. A pesar de que la fisiopatología no está del todo clara se cree que pueden influir varios mecanismos como la compresión mecánica extrínseca de la vía biliar principal, la fibrosis crónica de la papila tras episodios de diverticulitis duodenal y/o una disfunción secundaria del esfínter de Oddi. Además, se relaciona con alteraciones de la vía biliar como litiasis recurrentes, pancreatitis y colangitis.

**Caso clínico:** Mujer de 67 años, con fibrosis pulmonar pendiente de trasplante pulmonar, que consulta por dolor epigástrico irradiado a ambos hipocondrios de 3 días de evolución, que se acentúa tras la ingesta alimentaria. Asocia coluria. No refiere fiebre ni otras alteraciones. A la exploración física presenta ictericia mucocutánea con abdomen blando y depresible, doloroso en epigastrio e hipocondrio derecho, con signo de Murphy negativo. Analíticamente resalta una bilirrubina de 5,90, GGT 194, fosfatasa alcalina 162, amilasa 384, PCR 125,7 y 15.500 leucocitos con neutrofilia. En la ecografía abdominal se visualiza una dilatación de hasta 8mm del tercio proximal de la vía biliar extrahepática con contenido hiperecogénico, compatible con barro biliar, una vesícula biliar hidrópica con barro biliar y paredes engrosadas compatible con colecistitis aguda. Se realiza una colangiopancreatografía retrógrada endoscópica, en la que se objetiva la papila duodenal situada en la parte inferoexterna de un divertículo duodenal con contenido alimentario, que se vacía. Tras varios intentos no se logra canular en profundidad la vía por lo que se decide finalizar la exploración por riesgo de pancreatitis. Finalmente, ante sospecha de posible síndrome de Lemmel, se solicita una colangioresonancia que muestra una pequeña alteración de señal ovoidea adyacente al *fundus* vesicular, hiperintensa en las secuencias T2 en relación con adenomiomatosis focal, vía biliar intra y extrahepática de calibre normal sin evidenciar coledocolitiasis, y divertículo duodenal en 2ª porción, en el que finalizan el conducto colédoco y pancreático. La paciente evoluciona favorablemente con tratamiento conservador, presentando normalización de la bilirrubina y resto de parámetros de colestasis y de inflamación-infección, quedando asintomática al alta.

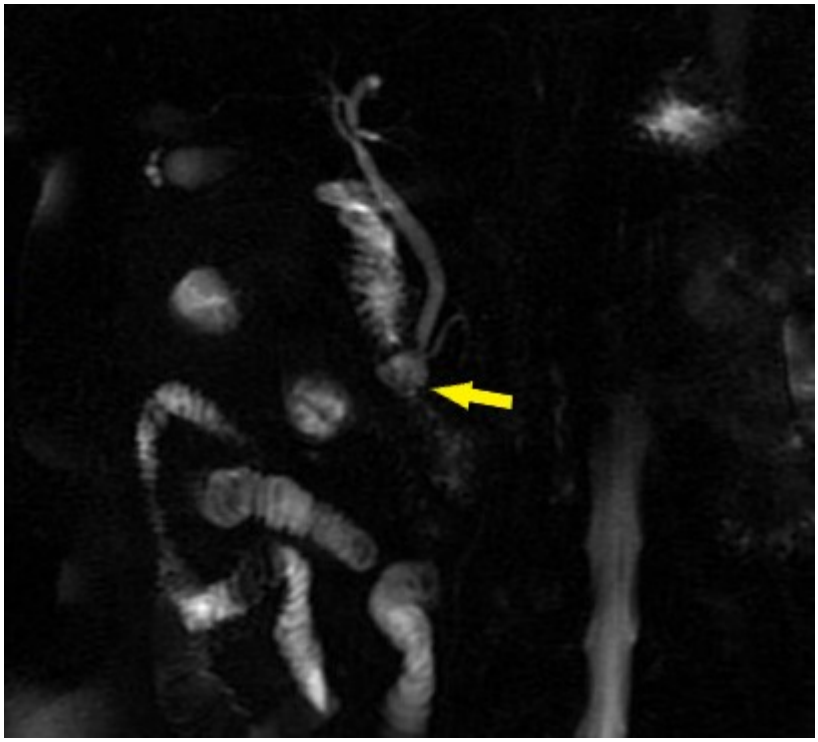

**Discusión:** Los divertículos duodenales están presentes en un 5-10% de la población general, siendo el 75% periampulares, y la mayoría son asintomáticos. En el caso presentado, una vez confirmada la ausencia de coledococolitiasis y tumor periampular con la colangioresonancia, el hecho de que se presente como un cuadro intermitente y la presencia del divertículo duodenal periampular orientaría a que esta fuera la causa. Como podemos observar, el diagnóstico del síndrome de Lemmel es un diagnóstico sumamente difícil. Por este motivo se cree que existe un infradiagnóstico de esta patología y una prevalencia más alta que la recogida en la literatura. La importancia de este síndrome, pese a su infrecuencia, reside en el diagnóstico diferencial con procesos tumorales, para así evitar actitudes terapéuticas innecesarias o inadecuadas.

0009-739X © 2021 AEC. Publicado por Elsevier España, S.L.U. Todos los derechos reservados