



# Cirugía Española



[www.elsevier.es/cirugia](http://www.elsevier.es/cirugia)

## P-203 - COMPLICACIÓN TRAS MIGRACIÓN DE PRÓTESIS BILIAR PLÁSTICA: SIGMOIDECTOMÍA. EXPERIENCIA DE UN CASO

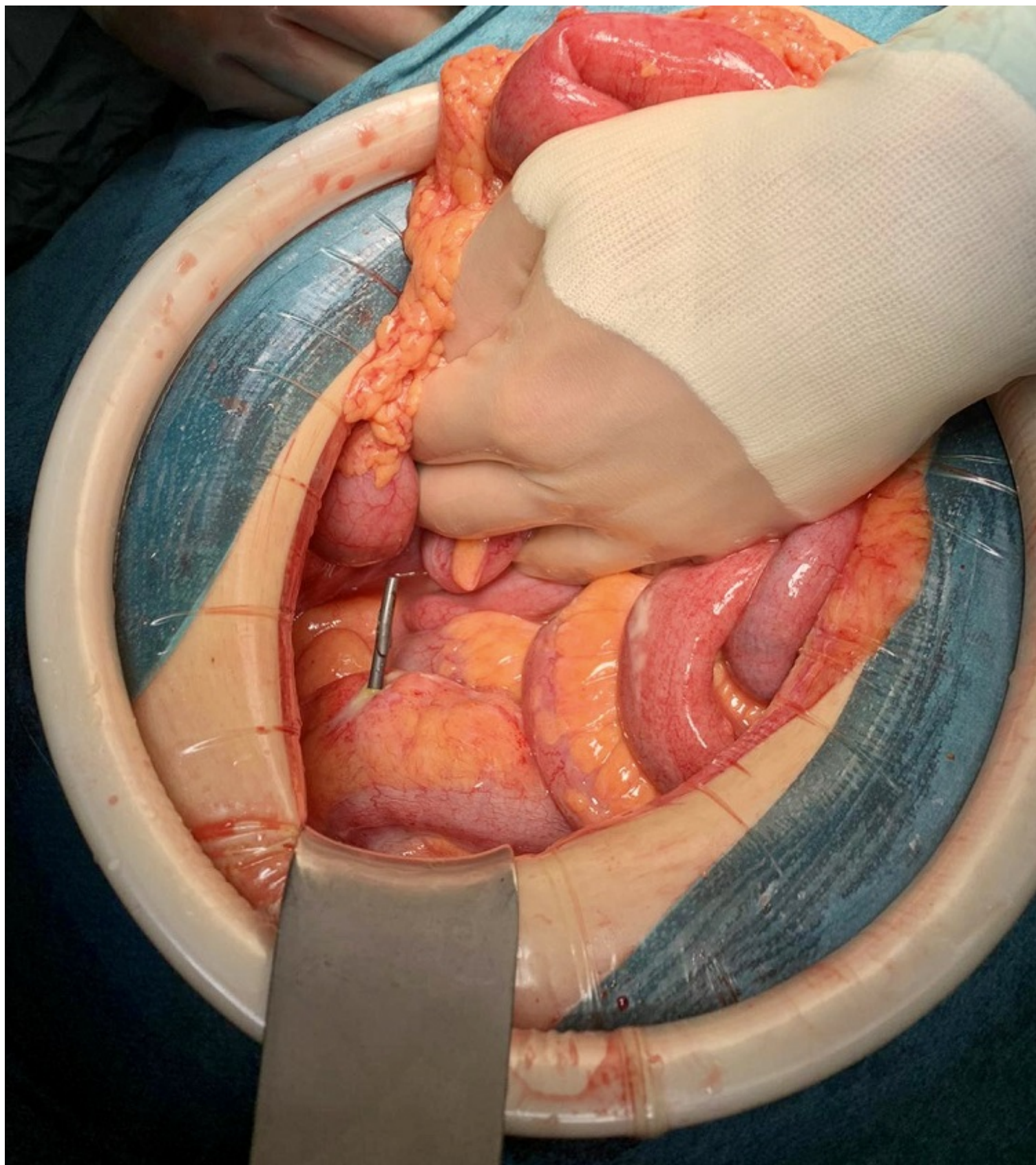
*Dabán-López, Pablo; Cañas-García, Inés; Forneiro-Pérez, Rocío; García-Rubio, Jesús; Mirón-Pozo, Benito*

*Hospital Universitario de San Cecilio, Granada.*

### Resumen

**Introducción:** La colocación endoscópica de prótesis biliares en patología biliar benigna se ha convertido en un procedimiento común. Su retirada debería llevarse a cabo entre las seis semanas y los tres meses, en función de la patología y las preferencias médicas. Generalmente, cuando la prótesis migra, pasa sin incidente alguno o es retirada endoscópicamente. En muy raras ocasiones, puede ocurrir una perforación intestinal, como en el caso que presentamos.

**Caso clínico:** Mujer de 81 años que acudió a Urgencias por dolor abdominal de una semana de evolución que se intensificó de forma brusca hacía menos de 24 horas. Como antecedentes destacan diverticulosis, colecistectomía y colocación de endoprótesis biliar por coledocolitiasis residual 6 meses antes. A la exploración, abdomen doloroso a la palpación en fosa ilíaca izquierda e hipogastrio, con irritación peritoneal. En la analítica destaca una leucocitosis con neutrofilia y una proteína C reactiva elevada. La tomografía abdominal informa de aerobilia, diverticulosis sigmoidea sin diverticulitis y una perforación en sigma por endoprótesis biliar migrada con rarefacción de la grasa circundante. Ante los hallazgos, se decide ingreso para tratamiento quirúrgico urgente, realizándose laparotomía exploradora y encontrando peritonitis purulenta localizada. Dada la inflamación observada y la diverticulosis masiva, se decide llevar a cabo una sigmoidectomía con anastomosis termino-terminal mecánica, lavado abundante y colocación de drenaje intraabdominal. El posoperatorio cursa sin incidencias, recibiendo el alta hospitalaria al séptimo día posoperatorio. El informe de Anatomía Patológica reveló la perforación en colon sigmoideas, una diverticulosis masiva y una linfadenitis crónica en los ganglios aislados. La paciente permanece asintomática un año después.



**Discusión:** La migración de las prótesis plásticas ocurre entre el 5-10% de los casos; siendo hacia distal en el 4%. Es más común en pacientes tratados de patología benigna y cuando se coloca una prótesis biliar recta. Habitualmente es un proceso inocuo para el paciente, pero en ocasiones el *stent* puede quedar atrapado en el intestino delgado o el colon y causar daños importantes como una perforación. Las perforaciones de colon por prótesis plástica son muy infrecuentes. La diverticulosis, antecedentes de hernias abdominales, síndrome adherencial por cirugías previas y una prótesis biliar recta y larga, son factores de riesgo para esta complicación. El intervalo para la retirada de este tipo de prótesis no debería superar los 3-4 meses. E incluso podría ser adecuado hacerlo de forma temprana cuando hay factores de riesgo para su migración o para

complicaciones relacionadas con esa migración. Se ha llegado a sugerir que pacientes con stents migrados distalmente (incluso si son asintomáticos), reciban seguimiento clínico y radiológico para comprobar su progresión, valorando su retirada endoscópica según su localización, especialmente en los casos con factores de riesgo de impactación o perforación. En casos seleccionados, el stent puede ser removido y la perforación cerrada por vía endoscópica, pero si la prótesis está perforando el colon, es preferible su abordaje quirúrgico. Concluimos por tanto que, en pacientes con dolor abdominal y antecedentes de colocación de prótesis biliar, su migración y potencial complicación debe ser considerada en el diagnóstico diferencial.