CIR ESP. 2021;99(Espec Congr 2):1259

Cirugía Española

www.elsevier.es/cirugia

P-202 - COLECISTOPATÍA ISQUÉMICA SECUNDARIA A MEDIOLISIS ARTERIAL SEGMENTARIA: A PROPÓSITO DE UN CASO

Iglesias García, Eva; Suárez Sánchez, Miguel; Rial Justo, Xiana; Remirez Arriaga, Xabier; Polaino Moreno, Verónica; Equisoain Azcona, Aritz; Martín Rodrigo, Pilar; González González, Juan

Hospital Puerta de Hierro, Majadahonda.

Resumen

Introducción: La mediolisis arterial segmentaria (*Segmental Arterial Mediolysis* - SAM) es una enfermedad poco frecuente, definida como una arteriopatía no inflamatoria ni ateroesclerótica que puede manifestarse en forma de aneurismas, oclusiones y trombosis. Esta arteriopatía se presenta fundamentalmente en varones en la 5ª y 6ª década, y afecta predominantemente a las ramas aórticas principales: tronco celiaco, ambas arterias mesentéricas y arterias renales. En caso de ausencia de signos que requieran tratamiento quirúrgico o intervencionista urgente, el manejo suele ser conservador. Exponemos el caso reciente de un paciente que presentó, como consecuencia de la evolución de las lesiones en el tronco celiaco asociadas a esta enfermedad, una afectación isquémica de la vesícula biliar.

Caso clínico: Varón de 64 años, fumador y con antecedentes de neumonía por SARS-CoV-2 sin secuelas derivadas de la misma, que acude a Urgencias por epigastralgia de 12 horas de evolución, sin otra sintomatología. Analíticamente, destaca 17.700 leucocitos × 10^3/µL con desviación izquierda, y PCR 50 mg/L. En TC abdominal urgente se evidencia una disección del tronco celiaco con afectación de la arteria esplénica y hepática derecha, con imágenes de infartos esplénicos. Se inicia antibioterapia con piperacilina-tazobactam, con buena evolución. Se realiza TC abdominal a los 6 días, con imágenes compatibles con colecistitis de origen isquémico, con colecciones perivesiculares. Dada la excelente evolución del paciente y la ausencia de datos de alarma, se decide alta manteniendo antibioterapia oral con amoxicilina-clavulánico durante una semana. En el seguimiento posterior el paciente permanece asintomático, sin presentar nuevos episodios de dolor abdominal ni signos de complicación de la colecistopatía. En la ecografía de control realizada a los 6 meses desde el episodio no se objetivan signos de colecistitis aguda.

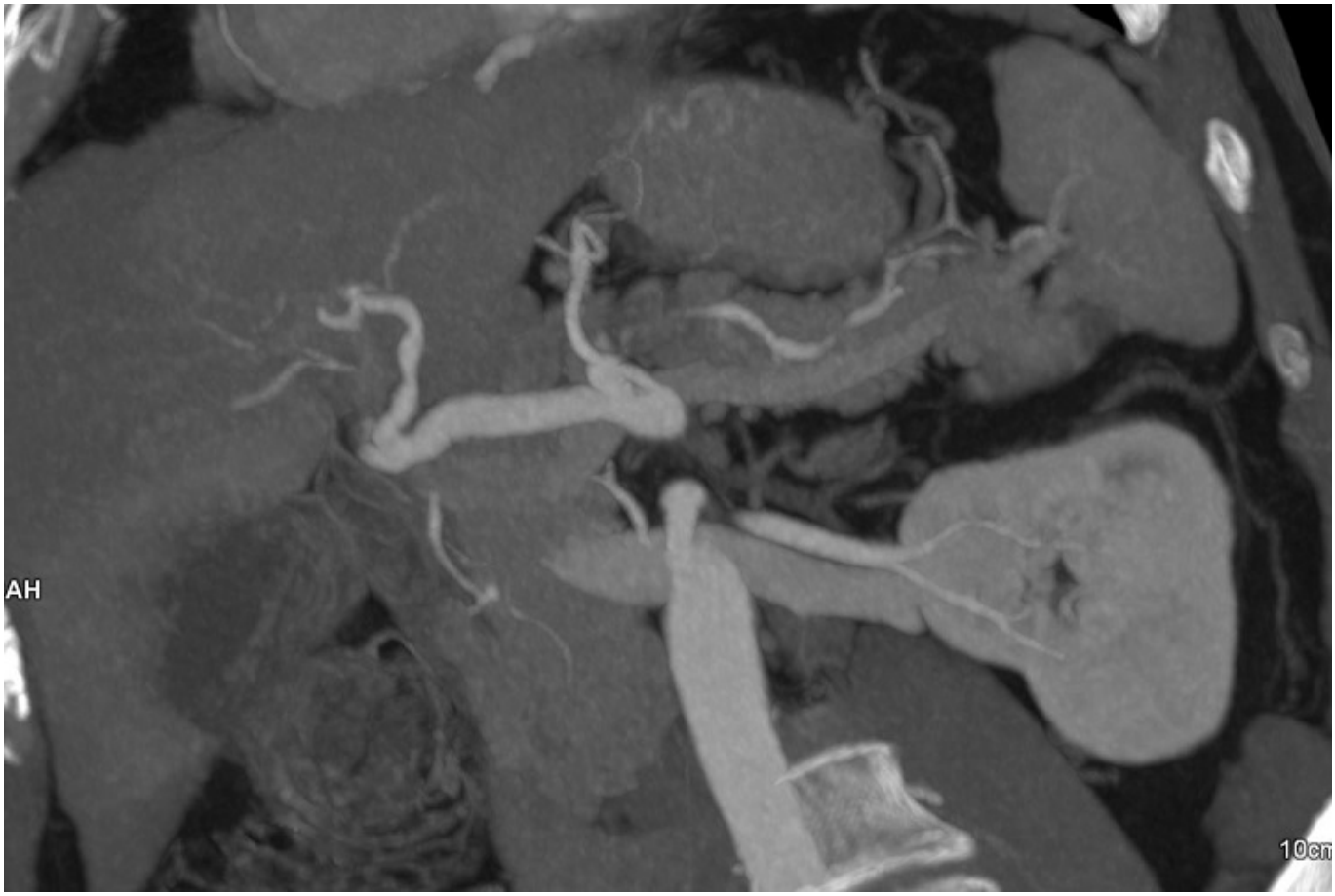

Discusión: La mediolisis arterial segmentaria es una arteriopatía muy poco frecuente, no inflamatoria ni ateroesclerótica que afecta a las ramas aórticas principales, y cuya presentación más habitual es en forma de dolor abdominal. Suele presentarse de forma aguda, aunque nuevos trabajos indican que debe ser también considerado en el diagnóstico diferencial del dolor abdominal crónico. Las estructuras afectadas son habitualmente la arteria mesentérica superior, la arteria hepática, el tronco celiaco, las arterias renales y la esplénica, presentándose dicha afectación en forma de aneurisma (en la mayor parte de los casos), disección y rotura arterial. Actualmente, los criterios diagnósticos de esta patología no se encuentran bien definidos, y su sospecha obliga al diagnóstico diferencial con otras vasculopatías. No existen, tampoco, guías clínicas sobre el tratamiento de estos pacientes, que depende de la presencia de complicaciones asociadas al momento del diagnóstico, fundamentalmente hemorrágicas. Hasta un 80% de los casos, en los que se presentan este tipo de complicaciones, obliga a un tratamiento quirúrgico o intervencionista urgente. Dentro del tratamiento médico empleado en la mayoría de los pacientes, se incluye el uso de medicación antihipertensiva, anticoagulantes y antiagregantes. La mortalidad asociada a esta patología es del 7%, relacionada fundamentalmente con episodios de sangrado que requieren un manejo emergente.

0009-739X © 2021 AEC. Publicado por Elsevier España, S.L.U. Todos los derechos reservados