



Cirugía Española



www.elsevier.es/cirugia

P-175 - TRATAMIENTO ENDOSCÓPICO CON DRENAJE INTERNO TRANSFÍSTULA EN EL MANEJO CONSERVADOR DE LA DEHISCENCIA GASTRO-YEYUNAL

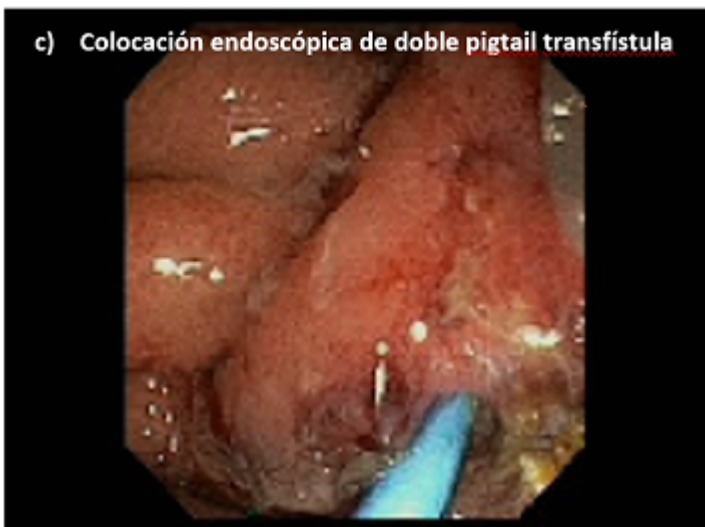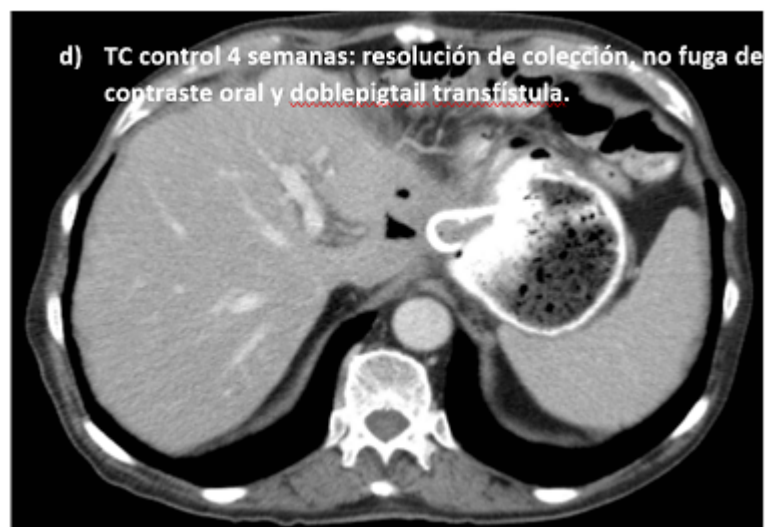
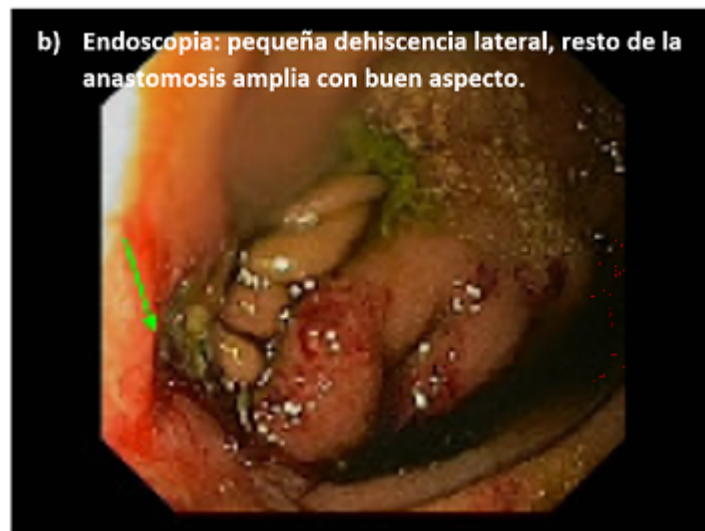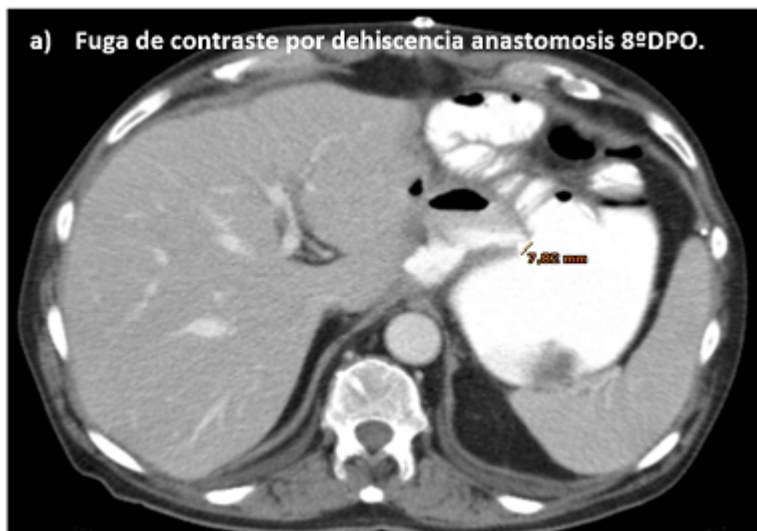Martínez Caballero, Javier¹; Sánchez-Ocaña, Ramón²; Pozancos de Simón, Teresa¹; Orive Aroz, Borja¹; Grajal Merino, Raquel¹; Pinto, Eduardo¹; González Burdalo, Verónica¹; Piniella, Fernando¹

¹Hospital Comarcal los Santos Reyes, Aranda de Duero; ²Hospital Universitario del Río Hortega, Valladolid.

Resumen

Objetivos: Mostrar la utilidad del tratamiento endoscópico mediante drenaje doble *pigtail* en el manejo conservador de una dehiscencia de anastomosis gastroyeyunal.

Caso clínico: Paciente varón de 81 años, como antecedentes presenta HTA, diabetes mellitus tipo 2 y sigmoidectomía abierta por adenocarcinoma de colon en 2001. Durante el seguimiento de pangastritis atrófica y metaplasia intestinal se observa una pólipo plano (0-IIa) de 19 mm, no ulcerado, a nivel de la curvatura menor, tercio medio-proximal, por lo que se realiza una RME en 2 fragmentos (AP: adenocarcinoma gástrico pT1a (M), G1, UL 0, HM 0, HM X). A los 3 meses presenta recidiva microscópica a nivel de la cicatriz (AP: adenocarcinoma gástrico G1). No se logra realizar una DSE por dificultades técnicas por lo que se decide realizar una gastrectomía distal con linfadenectomía D1+ y reconstrucción en Y de Roux (AP: adenocarcinoma gástrico tipo intestinal, 2 cm, pT1b, ly-, v- pN0 (0/11), PM0, DM0, R0. En 8 DPO presenta fiebre de 38,4 °C y dolor escapular izquierdo, sin peritonismo difuso, por lo que se solicita TC abdomen con contraste oral/iv donde se observa una colección perianastomótica, anterior al páncreas, de 40 × 20 mm y fuga de contraste oral secundaria a dehiscencia de la anastomosis gastroyeyunal de 5,3 mm. La colección no es subsidiaria de tratamiento percutáneo. Ante la situación clínica estable del paciente se decide manejo conservador, se inicia tratamiento con meropenem y nutrición parenteral. En el TC de control (72 horas) se observa aumento de la colección 50 × 40 mm y dehiscencia de 7,8 mm (fig. a). Ante la ausencia de datos de sepsis, clínicos y analíticos, se decide valorar el tratamiento endoscópico. Durante la endoscopia se observa una anastomosis amplia, sin isquemia, con una pequeña dehiscencia en cara lateral (fig. b). Se realiza fistulografía objetivando una colección de 40 mm adyacente y se coloca un drenaje interno tipo doble *pigtail* a través de la fístula (fig. c). En el TC de control a los 7 días se observa resolución de la colección y ausencia de fuga de contraste con *pigtail* a través de la dehiscencia (fig. d). Se inicia tolerancia oral y se suspende tratamiento antibiótico siendo dado de alta a los 10 días. Se procede a la retirada endoscópica del drenaje tras 5 semanas y tras evidencia ausencia de colecciones o fuga de contraste en TC de control.



Discusión: El drenaje endoscópico con catéter doble *pigtail* transfístula puede ser una solución segura y eficaz en el manejo conservador de una dehiscencia gastroyeyunal pequeña, en pacientes estables sin datos de sepsis. Debe mantenerse durante 4 semanas hasta su retirada tras control radiológico.