



Cirugía Española



www.elsevier.es/cirugia

P-157 - OPCIONES DE TRATAMIENTO DEL DIVERTÍCULO DE ZENKER TRAS FRACASO DE ABORDAJE ENDOSCÓPICO

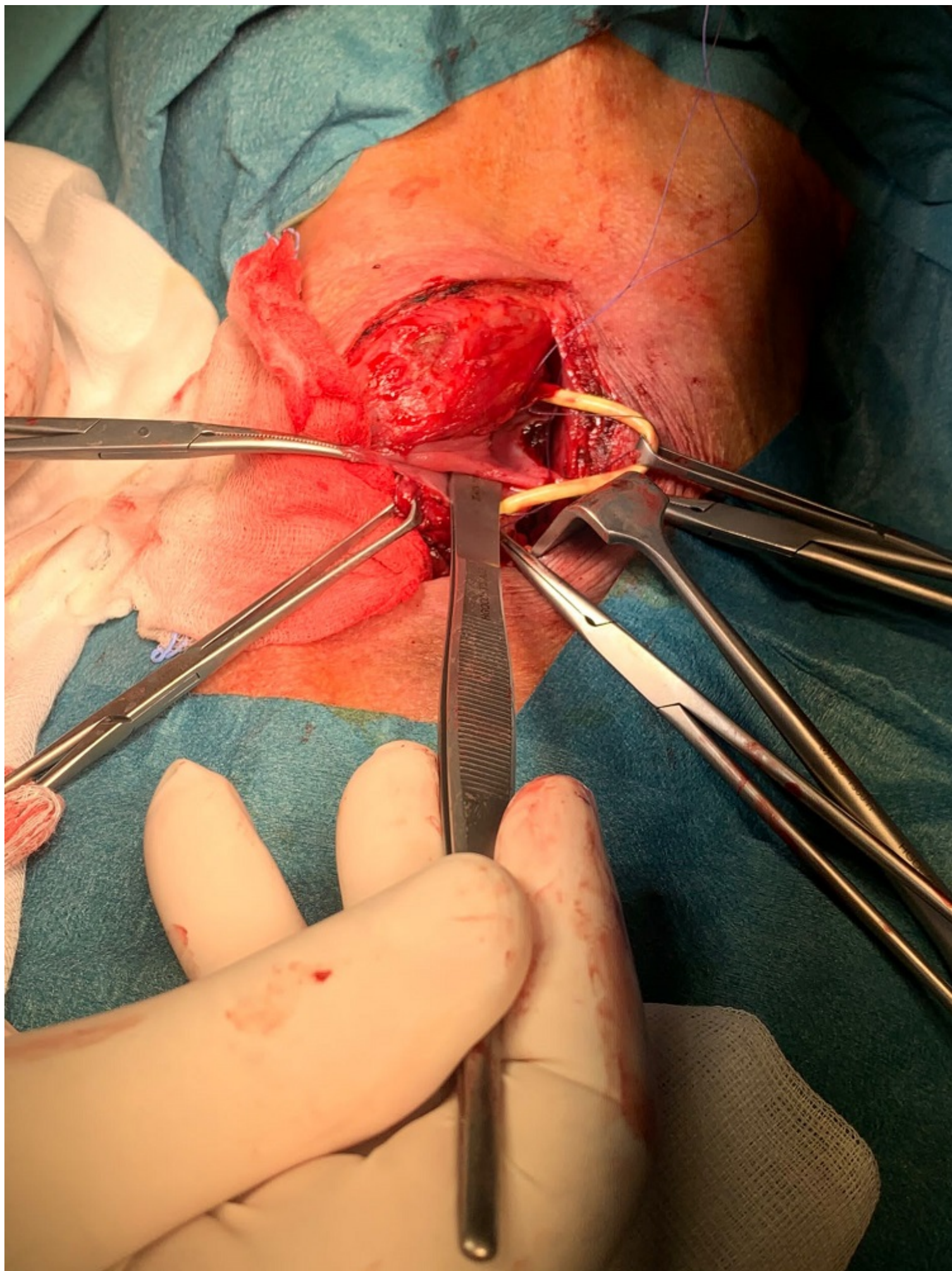
Chavarrias Torija, Nuria; Gegúndez Simón, Alberto; Ramírez Amorós, Carla; Saavedra Ambrosy, Jorge Vinicio; del Castillo Díez, Federico; Álvarez Peña, Estíbaliz; Heras Garceau, María

Hospital Universitario La Paz, Madrid.

Resumen

Introducción: se presenta el caso de un paciente que ha precisado tratamiento quirúrgico por vía abierta debido a recurrencia de un divertículo de Zenker tras fracaso del tratamiento endoscópico asociado a clínica de disfagia y neumonías de repetición.

Caso clínico: Presentamos el caso de un varón de 67 años, con antecedentes de adenocarcinoma gástrico intervenido en 2018 (gastrectomía subtotal y quimioradioterapia adyuvante), actualmente en remisión. Comienza en febrero 2021 con cuadro de astenia, disnea y disfagia. En TC control se evidencia lesión cavitada en lóbulo superior derecho, sugestivo de neumonía por broncoaspiración, e imagen sugestiva de divertículo esofágico. Ingresa a cargo de Medicina Interna y se completa estudio con endoscopia, evidenciando divertículo de Zenker de 2,5 cm diámetro. Tras optimización nutricional mediante sonda nasoyeyunal y tratamiento antibiótico, se realiza diverticulotomía endoscópica (tijera SB-knife JR), sin complicaciones. A pesar de tratamiento endoscópico, el paciente persiste con disfagia y episodios de neumonía. En esofagograma control se evidencia divertículo residual, con aspiración de contraste hacia vía aérea. Tras completar estudio, se indica tratamiento quirúrgico. Mediante cervicotomía izquierda, se evidencia divertículo esofágico posterior. Se realiza miotomía superior y se completa sección de tabique estenosante en luz esofágica mediante EndoGIA (2,5 mm) 30 mm. Diverticulectomía y cierre transversal mediante sutura manual. El paciente presenta una evolución favorable. Se realiza esofagograma control al 5º día posoperatorio, sin evidencia de fugas. Reintroducción progresiva de dieta y retirada de drenaje cervical. Alta sin incidencias. El paciente continúa seguimiento por Servicio de Nutrición debido a situación de desnutrición grave.



Discusión: El divertículo de Zenker es una entidad poco frecuente, que aparece con mayor prevalencia en varones mayores de 60 años. El síntoma más frecuente es la disfagia, pudiendo causar en casos avanzados desnutrición y neumonías por aspiración. El diagnóstico se realiza mediante esofagograma con bario. Se deben tratar aquellos pacientes sintomáticos. La tendencia es realizar un abordaje endoscópico por su menor morbilidad, con tasas de recurrencia entre 4,2-18,4%, siendo el tratamiento definitivo el quirúrgico. En pacientes jóvenes o en aquellos pacientes con un divertículo mayor de 5 cm, el tratamiento inicial debería ser quirúrgico. Por tanto, aunque se trate de una intervención cada vez menos frecuente en nuestra práctica habitual, consideramos importante conocer las indicaciones de cirugía de esta patología, así como la técnica quirúrgica. Por este motivo, presentamos con este caso una opción de tratamiento quirúrgico en caso de recurrencia tras abordaje endoscópico, en un paciente con un cuadro de desnutrición grave y neumonías de repetición.