



Cirugía Española



www.elsevier.es/cirugia

P-143 - HERNIA PARAESOFÁGICA COMPLICADA CON VÓLVULO GÁSTRICO INCARCERADO EN URGENCIAS: DESCRIPCIÓN DE UN CASO Y REVISIÓN DE LA BIBLIOGRAFÍA

Maestu Fonseca, Ainhoa Aixa; Bengoechea Trujillo, Ander Angelo; Casado Maestre, María Dolores; Castro Santiago, María Jesús; Pacheco García, José Manuel; Ortiz Sánchez, Ángela

Hospital Universitario Puerta del Mar, Cádiz.

Resumen

Introducción: El vólvulo gástrico es una patología poco frecuente que cursa con una gran morbimortalidad que suele infra diagnosticarse. Se presenta como dolor torácico o abdominal, imposibilidad para la alimentación por vía oral e imposibilidad en la colocación de una sonda nasogástrica. Se asocia a varias patologías, siendo más frecuente en el contexto de una hernia de hiato. La placa simple de abdomen es de utilidad en el diagnóstico, pero el *gold estándar* es el TAC de abdomen asociando el contraste por vía oral. Se clasifica en 4 grados en función de la rotación del estómago sobre su eje. El más frecuente es el mesenteroaxial. Será necesaria la estabilización del paciente y la reposición hidroelectrolítica. La colocación de una sonda nasogástrica descompresiva suele ser suficiente como tratamiento inicial. La endoscopia digestiva alta puede ser de ayuda. Ante la sospecha de perforación, isquemia o ante inestabilidad se requerirá intervención urgente (obstrucción).

Caso clínico: Paciente varón de 75 años con antecedentes de DM II, TEP y TVP, con una vida limitada cama-sillón, que acude a urgencias presentando dolor lumbar, náuseas y síndrome emético de 24 horas de evolución que no cedió pese tratamiento médico. Analíticamente presentaba 17.180 leucocitos con 87% neutrófilos, una PCR 47,8, tiempo de protrombina 31% y un INR de 2,58. Se realizó una TC de abdomen (fig.) en el que se observa una marcada hernia de hiato paraesofágica conteniendo vólvulo gástrico mesenteroaxial. Ante cuadro clínico descrito se indicó intervención de urgencias mediante abordaje laparotómico. Se evidenció una gran hernia de hiato con estómago encarcerado y en reloj de arena con volvulación gástrica posterior realizándose apertura del hiato diafragmático según la técnica de Pinotti, reduciéndose todo el contenido gástrico abandonando saco herniario en mediastino y se respetaron ambos vagos. No requirió gastrectomía ante buena vitalidad del mismo. Finalmente se realiza funduplicatura de Nissen y piloroplastía por paresia crónica gástrica. El paciente presentó buena evolución en el posoperatorio, pudiendo ser dado de alta sin complicaciones.

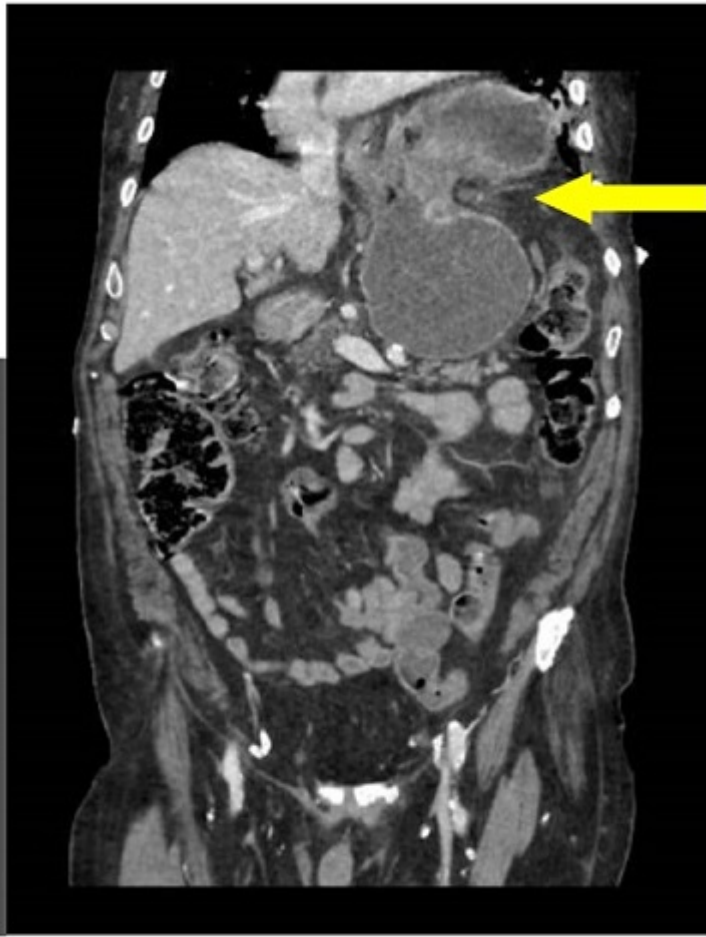
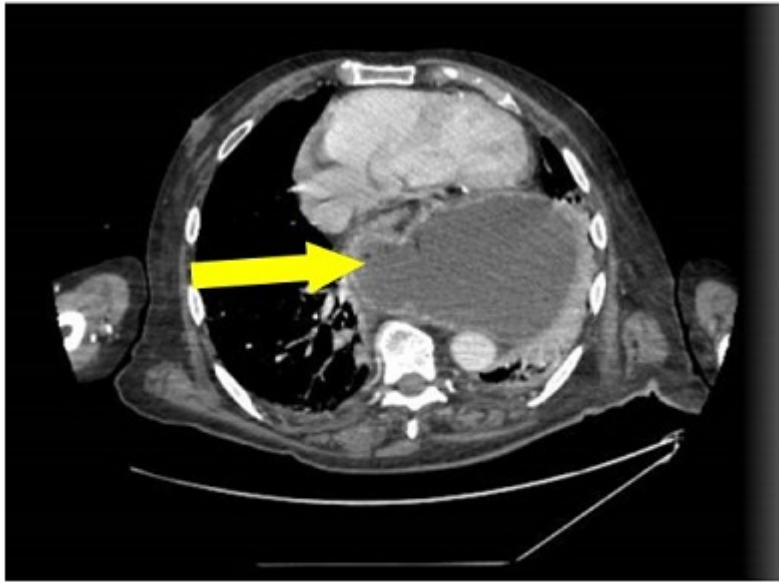

Figura 1: Vólvulo gástrico y hernia paraesofágica incarcerada.

Discusión: El vólvulo gástrico es una patología poco frecuente que asocia una gran morbimortalidad. El tratamiento precoz es clave, pero no existe una estandarización en el manejo. Tanto la laparoscopia como la laparotomía son adecuadas en el manejo. El tratamiento habitual consiste en la reducción del contenido herniario. En caso de dudas de compromiso vascular, puede plantearse realizar una cirugía de revisión (*second-look*) como estrategia para evitar la gastrectomía total. Ante un defecto hiatal será necesaria la reparación del mismo con o sin malla.