



Cirugía Española



www.elsevier.es/cirugia

P-141 - HERNIA DE MORGAGNI: UNA CAUSA INFRECUENTE DE OBSTRUCCIÓN INTESTINAL

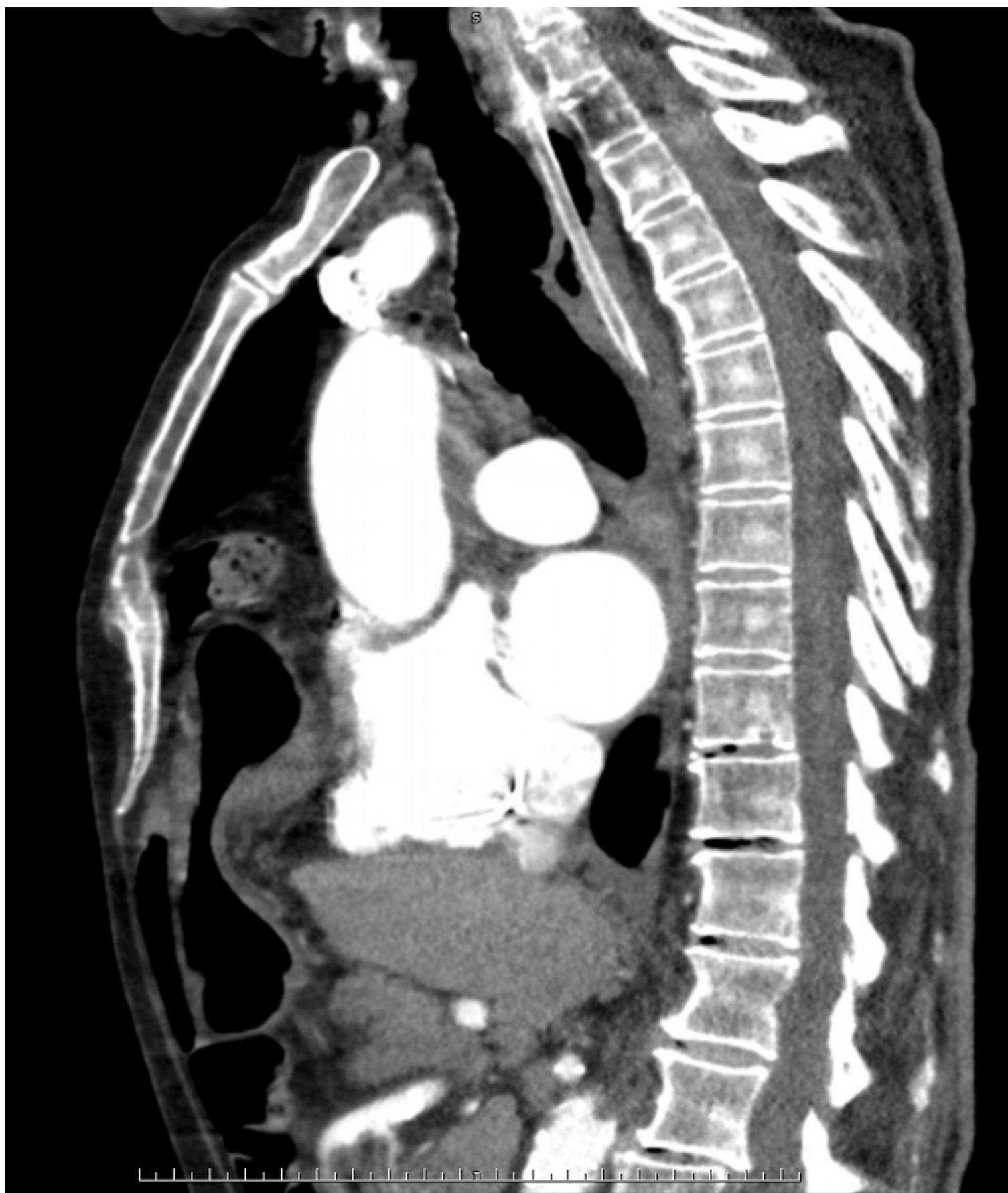
Valentín-Gamazo González, Isabel; Maderuelo García, Victoria María; Suero Rodríguez, Carlenny Adelaida; Huidobro Píriz, Ana; Salanova Rodríguez, Mariana; Aguado de Benito, Alicia; Guilarte Hernández, Henry André; Louredo Méndez, Ángel Martín

Complejo Asistencial de Palencia, Palencia.

Resumen

Introducción: La hernia de Morgagni es una patología infrecuente que representa del 2-5% de las hernias diafragmáticas. Es una anomalía congénita que se produce por un defecto de fusión del *septum transversum* del diafragma con la parte anterior de la pared torácica. Generalmente son de pequeño tamaño, más frecuentes en el lado paraesternal derecho y cursan de forma asintomática. Si son de gran tamaño pueden presentar síntomas respiratorios (disnea, palpitaciones) o gastrointestinales (náuseas, vómitos o dolor epigástrico). Su diagnóstico generalmente es en la edad adulta como hallazgo incidental en una radiografía de tórax. El TAC permite confirmar el diagnóstico, siendo la prueba de imagen de elección.

Caso clínico: Se trata de un varón de 92 años con antecedentes de DMNID, HTA, FA y sin cirugías abdominales previas. Acude a urgencias por dolor abdominal y vómitos biliosos de una semana de evolución. Como síntoma acompañante presenta un aumento de su disnea habitual. En la exploración física presenta abdomen ligeramente distendido con dolor a la palpación en epigastrio, sin peritonismo. La analítica sanguínea no presenta alteraciones significativas. Radiografía de tórax: aumento de densidad en el campo pulmonar inferior derecho con formaciones aéreas en su seno, de morfología redondeada. TAC abdominopélvico: Defecto diafragmático anterior derecho, con cuello herniario de $5,7 \times 3,6$ cm, que contiene el antro pilórico, la primera porción duodenal y todo el colon transverso con su meso. La cámara gástrica se localiza en la cavidad abdominal, marcadamente distendida. El resto del duodeno y asas de intestino delgado así como el resto del marco cólico se localizan en la cavidad abdominal mostrando un calibre normal. Hallazgos sugestivos de hernia de Morgagni. Se decide ingresar al paciente para tratamiento conservador debido a su edad y comorbilidades, colocándole SNG y administrando sueroterapia intravenosa. Sin embargo, a las 48 horas de ingreso continúa con alto débito a través de SNG y no se evidencia paso de gastrografín en la radiografía. Se decide intervención quirúrgica mediante abordaje laparoscópico. Se reduce el contenido de la hernia de Morgagni descrito en el TAC sin evidencia de isquemia intestinal, observando un defecto diafragmático de 9×3 cm. Se coloca una malla biológica fijada con puntos sueltos. El posoperatorio cursa de forma favorable.



Discusión: El tratamiento una vez diagnosticada la hernia de Morgagni debe ser individualizado en función de la sintomatología, del tamaño del defecto, contenido herniario y del riesgo quirúrgico, ya que pueden presentar complicaciones posteriores, como la obstrucción intestinal o la estrangulación del contenido si no se reparan. El abordaje quirúrgico puede ser por vía torácica o abdominal, siendo el segundo el preferido por la mayoría. Dicho abordaje puede realizarse tanto por laparotomía como por laparoscopia (tratamiento de

elección). La intervención consiste en reducir el contenido herniario, resecar el saco si es posible, reparar el defecto mediante cierre primario del mismo o colocación de mallas protésicas para evitar el cierre a tensión. La recurrencia tras la intervención quirúrgica es baja (2%).