



# Cirugía Española



[www.elsevier.es/cirugia](http://www.elsevier.es/cirugia)

## P-125 - DUODENO-YEYUNOSTOMÍA Y LINFADENECTOMÍA DE LA AMS: UNA OPCIÓN TERAPÉUTICA EN EL TRATAMIENTO DEL ADENOCARCINOMA DE YEYUNO PROXIMAL CON AFECTACIÓN DEL ÁNGULO DUODENO-YEYUNAL

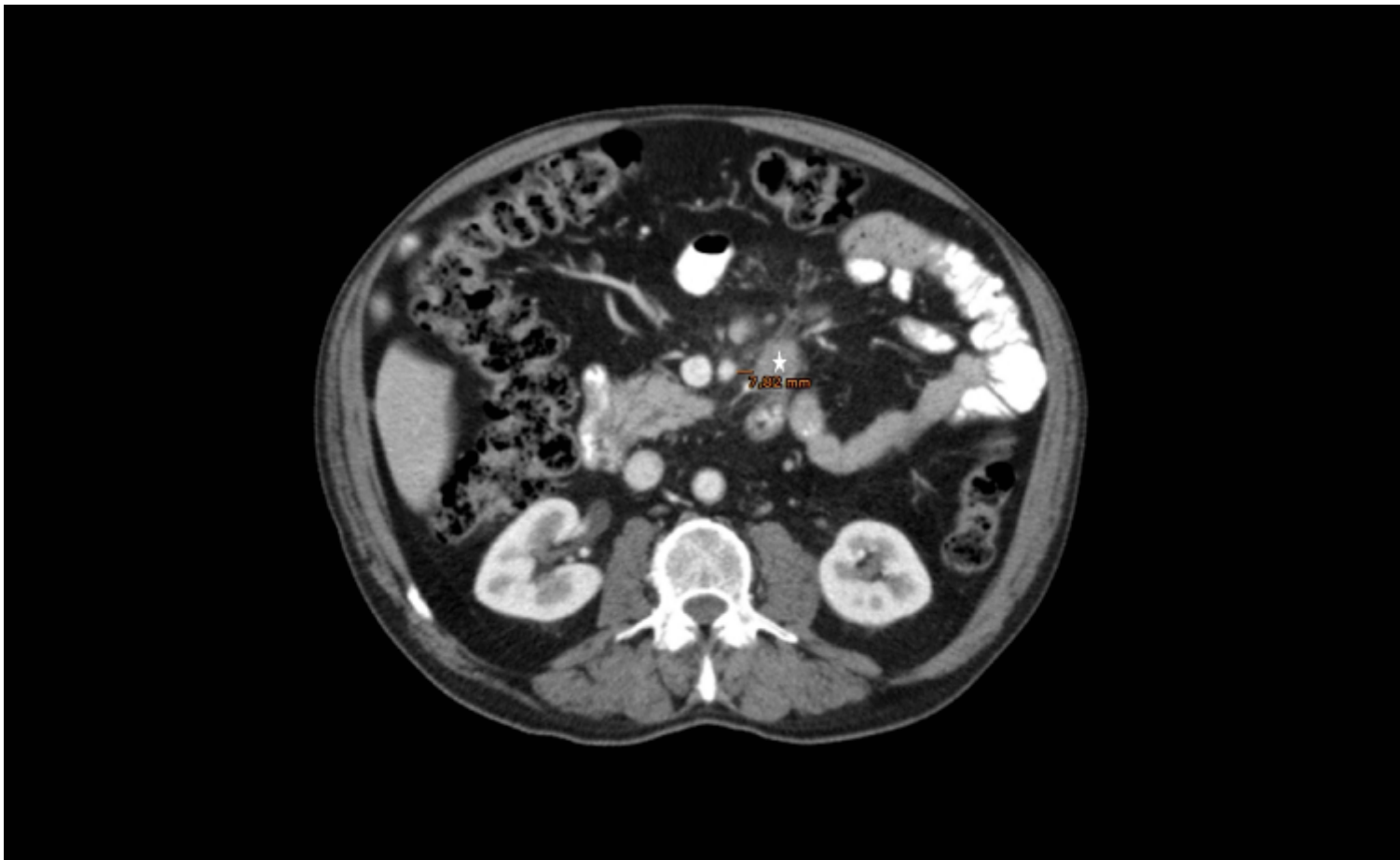
Martínez Caballero, Javier; González Burdalo, Verónica; Orive Aroz, Borja; Grajal Marino, Raquel; Pinto Domingo, Eduardo; Pozancos de Simón, Teresa; Malec, Pawel; Piniella García, Fernando

Hospital Comarcal los Santos Reyes, Aranda de Duero.

### Resumen

**Objetivos:** Mostrar el abordaje quirúrgico de un adenocarcinoma localizado en yeyuno proximal, la importancia de la linfadenectomía de la arteria mesentérica superior (AMS) y la posibilidad de la duodeno-yeyunostomía como técnica de reconstrucción.

**Caso clínico:** Varón de 67 años en estudio por anemia ferropénica de 6 meses de evolución con SOH negativo, colonoscopia, gastroscopia y ecografía abdominal sin alteraciones. La TC muestra una tumoración en yeyuno proximal con 3 adenopatías, la mayor de 31 × 24 mm a 7,8 mm de la AMS a nivel del ángulo de Treitz, sin metástasis a distancia. La enteroscopia muestra una tumoración a 15 cm del ángulo de Treitz compatible con adenocarcinoma enteroide y atrofia vellositaria tipo 3a (clasificación de Marsh). En la analítica se confirma el diagnóstico de sospecha mediante unos anticuerpos antitransglutaminasa-IgA elevados (69,0 U/mL) siendo los marcadores tumorales (CEA, ca 19,9) normales. Todo ello compatible con un adenocarcinoma yeyunal como complicación de una enfermedad celiaca de larga evolución no diagnosticada y anemia ferropénica por malabsorción de hierro. Se realiza inicialmente un abordaje laparoscópico con conversión a cirugía abierta al observar adenopatías mesentéricas de gran tamaño a nivel del ángulo de Treitz. Se realiza una resección intestinal de 40 cm desde el ángulo de Treitz con linfadenectomía de la AMS hasta el borde inferior del páncreas. Se libera la 4ª porción duodenal mediante un abordaje lateral, para lograr un segmento de 5 cm de duodeno proximal y poder realizar una anastomosis sin tensión. L-L mecánica duodeno-yeyunal a nivel de la 4ª porción duodenal. El paciente no presenta incidencias en el posoperatorio. Anatomía patológica muestra adenocarcinoma estadio IIIB, pT4a (G2) N2 (3/11 ganglios), R0. Al alta se inicia dieta sin gluten, y se inicia Qt adyuvante con FOLFOX. En la TC al 1 mes no se observan adenopatías en la AMS y a los 6 meses no se evidencia datos de recidiva locorregional ni a distancia.



**Discusión:** Los adenocarcinomas de yeyuno localmente invasivos deben tratarse mediante resección segmentaria con margen de 5 cm y resección amplia del mesenterio obteniendo > 8 ganglios para una adecuada estadificación, un aumento de la supervivencia global y libre de enfermedad. La linfadenectomía puede verse limitada por la proximidad de los ganglios o el tumor a la AMS aumentando el riesgo de recidiva local e infraestadificación. En caso de afectación del ángulo de Treitz, la duodeno-yeyunostomía para la reconstrucción del tránsito puede ser una técnica factible y segura, aunque sus complicaciones pueden ser graves y la resolución de las mismas compleja.