



# Cirugía Española



[www.elsevier.es/cirugia](http://www.elsevier.es/cirugia)

## V-090 - RESOLUCIÓN LAPAROSCÓPICA DEL SÍNDROME DEL LIGAMENTO ARCUATO MEDIO

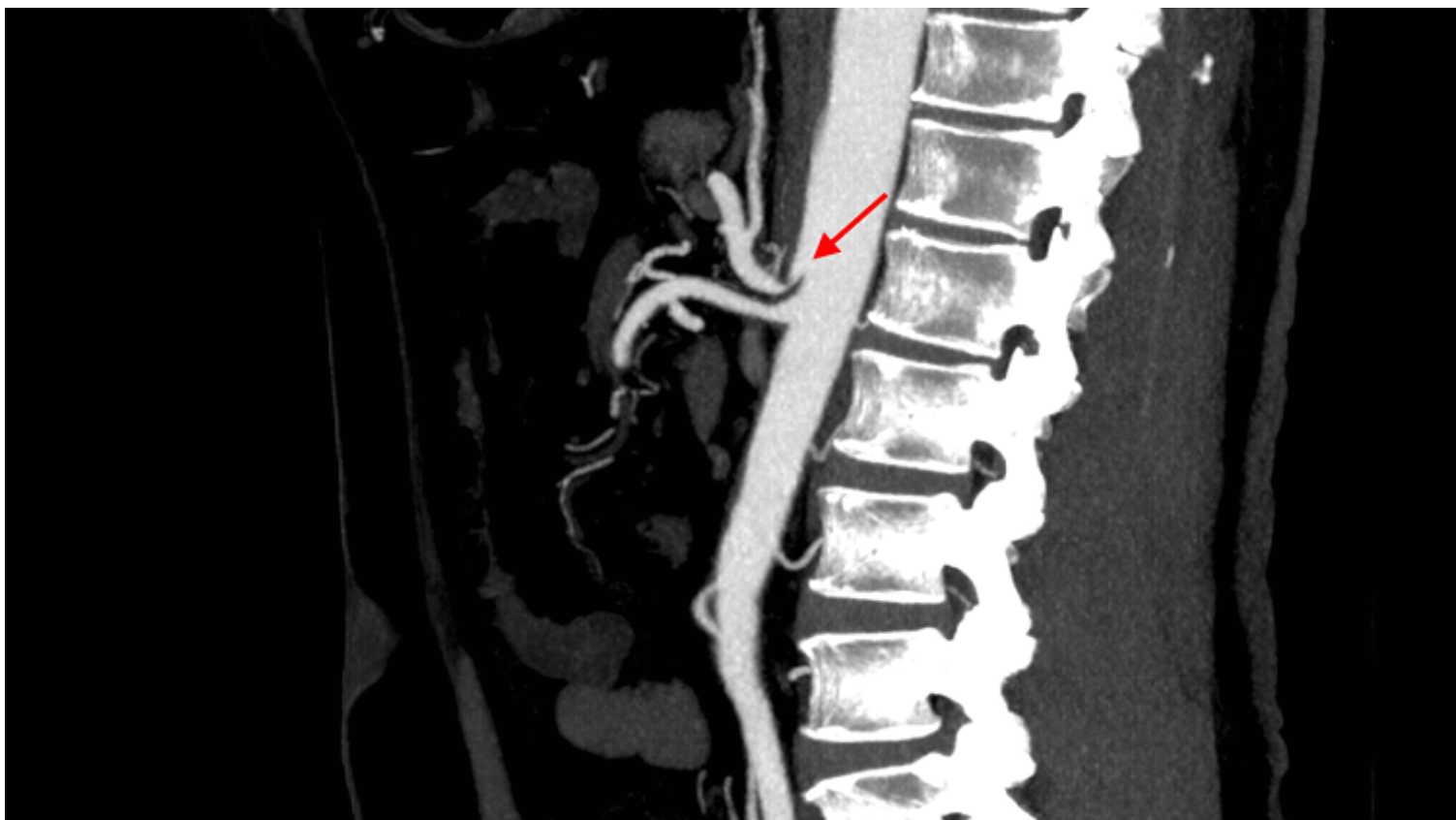
Artaza, Marta; Vallejo, Cristina; Gil, Rafael; Redondo, Aitor; Aguas, Silvia; Llantero, Ana

Hospital San Pedro de la Rioja, Logroño.

### Resumen

**Introducción:** El síndrome del ligamento arcuato medio es un síndrome clínico secundario a compresión del tronco celiaco por bandas fibróticas del ligamento arcuato medio. Se presenta un caso con vídeo de la cirugía.

**Caso clínico:** Varón de 63 años con dolor abdominal de localización difusa de 6 meses de evolución principalmente postprandial por lo que ha disminuido la ingesta y por tanto, presenta pérdida de peso. Exploración física normal. Como pruebas complementarias para filiar el dolor se realiza un TAC abdominopélvico, gastroscopia, colonoscopia e ileoscopia sin ningún hallazgo patológico. Se decide realizar angioTAC para descartar angina intestinal en el que se objetiva un engrosamiento del ligamento arcuato mediano originando una impronta estenótica sobre la salida del tronco celíaco. Los hallazgos de imagen junto con la sospecha clínica son compatibles con síndrome del ligamento arcuato medio de compresión de tronco celíaco. Se decide intervención quirúrgica laparoscópica de descompresión del ligamento arcuato, sin complicaciones perioperatorias y con resolución completa de la clínica.



**Discusión:** El síndrome del ligamento arcuato medio es más frecuente en pacientes jóvenes y puede conducir a angina mesentérica por compresión proximal del tronco celiaco. La inserción atípica del ligamento arcuato medio puede encontrarse en personas asintomáticas. Es necesario una detallada anamnesis y un alto índice de sospecha para un adecuado diagnóstico. El tratamiento más efectivo es el quirúrgico, existiendo una muy baja recidiva.