



Cirugía Española



www.elsevier.es/cirugia

P-724 - MANEJO QUIRÚRGICO MULTIDISCIPLINAR DEL TUMOR RETROPERITONEAL GIGANTE

Aliaga Hilario, Elena; Maiocchi, Karina; García, María Valvanera; Martínez Hernández, Andreu; Briones Estébanez, Johissy; Martínez Meléndez, Salvador; Gómez Quiles, Luis; Escrig Sos, Javier

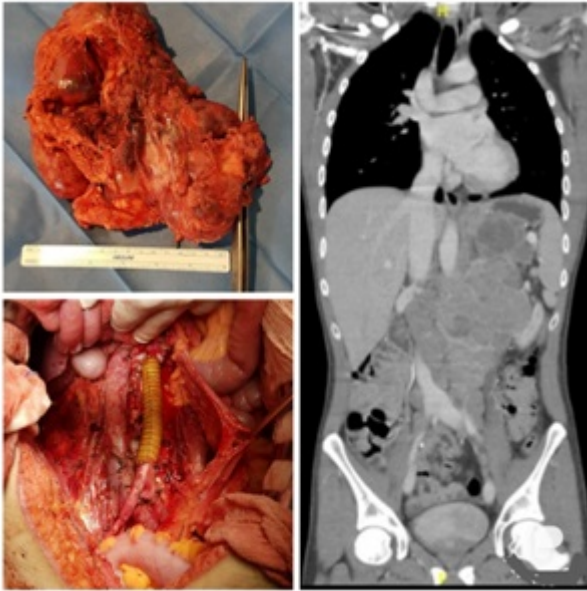
Hospital General, Castellón de la Plana.

Resumen

Introducción y objetivos: Los tumores retroperitoneales representan un grupo extremadamente amplio de más de 50 tipos y subtipos de tumores diferentes, derivados de tejido adiposo, muscular, conectivo, vascular y nervioso. Este grupo de tumores convergen en un sitio anatómico, pero pueden ser muy diversos. Presentamos un caso de un gran tumor retroperitoneal que supuso un reto diagnóstico, clínico y terapéutico. Además se realiza una revisión de la literatura en el momento actual.

Métodos: Estudio descriptivo retrospectivo de un caso clínico de tumor retroperitoneal de gran tamaño con invasión de órganos y grandes vasos adyacentes. Se presenta el caso de un paciente de 24 años de edad que acude a urgencias hospitalarias en tres ocasiones por un cuadro de dolor lumbar y abdominal progresivo de 3 meses de evolución. Asociaba síndrome constitucional. Exploración anodina. Se solicitó ecografía abdominal y TAC abdomino-pélvico con contraste, donde se evidenció gran masa retroperitoneal de $8,5 \times 13 \times 9$ cm que se extendía desde el espacio retrocrurol izquierdo hasta la bifurcación de las arterias ilíacas comunes, de aspecto heterogéneo con áreas de necrosis. Dicha masa englobaba aorta en su vertiente medial desplazando vena cava y contactaba con riñón izquierdo y bazo en su vertiente lateral. Resto del estudio sin alteraciones. No otras lesiones a distancia. Ante los hallazgos se solicitó biopsia percutánea.

Resultados: El informe anatomopatológico de la biopsia indicó que se trataba de un neuroblastoma retroperitoneal. El caso fue valorado por un comité multidisciplinar y se decidió iniciar tratamiento quimioterápico con cisplatino + etopósido. Ante la ausencia de respuesta, se decidió, pese al gran tamaño tumoral, realizar tratamiento quirúrgico multidisciplinar dada la afectación multiorgánica. En la intervención se llevó a cabo una exéresis de la tumoración que incluía nefrectomía radical izquierda, esplenectomía, resección de aorta infrarrenal englobada en la tumoración, linfadenectomía interortocava y bilateral ilíaca, reconstrucción aórtica mediante *bypass* aorto-aórtico realizado por cirugía vascular. Durante el acto quirúrgico el paciente requirió catorce concentrados de hematíes, siete unidades de plasma y dos pools de plaquetas. Tras la cirugía el paciente permaneció en la UCI hasta su traslado a planta de Cirugía donde evolucionó favorablemente siendo dado de alta al decimosexto día postoperatorio. Como complicaciones postoperatorias presentó íleo paralítico prolongado e isquemia renal derecha quedando en diálisis permanente. El informe anatomopatológico definitivo fue de tumor de células pequeñas redondas con fenotipo neuroectodérmico/neuroendocrino.



Conclusiones: Los tumores retroperitoneales fueron definidos por James Stephen Ewing (1866-1943) como “tumores malignos poco comunes compuestos de células del mesodermo, tipo de tejido conectivo”. Tras revisión de la literatura se establece que el único tratamiento definitivo de estos tumores es la resección quirúrgica completa, que en la mayoría de ocasiones requiere de abordaje multidisciplinar por distintas especialidades quirúrgicas por su gran complejidad como menciona Perry et al. La capacidad de reseccionar completamente un tumor retroperitoneal es uno de los factores predictivos más importantes de la recidiva local y la supervivencia específica de la enfermedad.