



# Cirugía Española

**CIRUGÍA  
ESPAÑOLA**

Revista de la Asociación Española de Cirujanos  
Vol. 97, Suplemento 2, Noviembre 2019

XIII Reunión Nacional de Cirugía  
del 4 al 6 de noviembre de 2019



[www.elsevier.es/cirugia](http://www.elsevier.es/cirugia)

## P-714 - HALLAZGO INCIDENTAL DE GIST ILEAL EN PACIENTE CON NEUROFIBROMATOSIS TIPO 1. A PROPÓSITO DE UN CASO

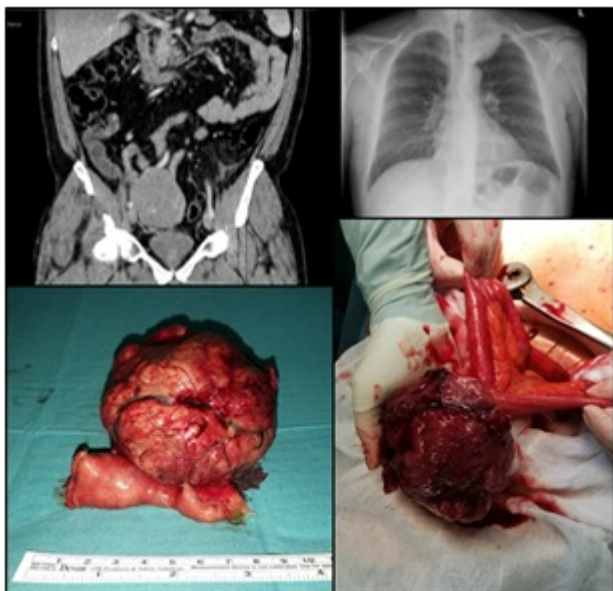
Martos Rojas, Noemí; Mansilla Díaz, Sebastián; del Fresno Asensio, Antonio; Ramos Muñoz, Francisco; Sánchez Viguera, Teresa; Pico Sánchez, Leila; Ávila García, Natalia Soledad; de Luna Díaz, Resi

Hospital Clínico Universitario Virgen de la Victoria, Málaga.

### Resumen

**Introducción:** La neurofibromatosis tipo 1 (NF1) es un síndrome hereditario autosómico dominante causado por la inhibición del gen de la NF1 y que se caracteriza por la aparición de neurofibromas cutáneos, manchas café con leche, moteado axilar/inguinal y nódulos de Lisch. La NF1 también se asocia con la aparición de distintos tumores, que incluyen tumores del sistema nervioso (central y periférico) y del tracto gastrointestinal, siendo los tumores del estroma gastrointestinal (GIST) los más frecuentemente asociados a la NF1. A continuación exponemos un caso de un paciente con NF1, en el que se diagnosticó, de forma incidental, un GIST intestinal.

**Caso clínico:** Se trata de un paciente varón de 36 años que ingresa en nuestro servicio con diagnóstico de diverticulitis aguda complicada con microperforación. Como hallazgo incidental, en el TAC de abdomen realizado en urgencias se aprecia una masa sólida homogénea, de contornos lobulados, con estructuras vasculares en su interior, que se encuentra en íntima relación con los vasos ilíacos derechos. Presenta unos diámetros aproximados de  $8,5 \times 8,5$  cm. No se observan adenopatías retroperitoneales ni pélvicas de tamaño patológico. Ante los hallazgos se cursa ingreso para tratamiento de la diverticulitis y estudio de dicha masa. Se realiza BAG de la misma con resultado de GIST de tipo fusiforme de bajo grado. Tras presentar el caso en comité se decide cirugía electiva de la tumoración. Durante el estudio preoperatorio, en la radiografía de tórax se aprecia una masa extrapulmonar izquierda de localización apical de 6 cm, que se biopsia con resultado de neurofibroma. El paciente vuelve a ingresar para cirugía electiva, realizándose una laparotomía media en la que encontramos dicha tumoración íntimamente adherida a peritoneo vesical sin infiltrar vejiga, por lo que se procede a resección intestinal del asa de la que depende el GIST y anastomosis primaria manual, con buena evolución postoperatoria siendo dado de alta al 5º dPO. Como resultado histológico definitivo obtuvimos un GIST fusocelular de 10 cm, unifocal, con mitosis  $3/5 \text{ mm}^2$ , ausencia de necrosis, grado 1, márgenes libres, ausencia de ganglios, y expresión de C-KIT, DOG-1 y CD34 (estadio pT3N0). El paciente continúa seguimiento por Oncología. No ha recibido tratamiento con imatinib.



**Discusión:** Los GIST aparecen en menos del 5% de los casos de NF1. La mayoría de ellos se presentan como lesiones pequeñas asintomáticas con actividad mitótica baja y curso benigno. Solo un 15-20% son malignos. En comparación con los GIST esporádicos, la edad media de presentación en los GIST que se asocian a la NF1 es menor y suelen estar localizados en yeyuno-íleon. La presencia de GIST multicéntricos en el intestino delgado es característica de la NF1, así como la ausencia de mutaciones en KIT y PDGFR-alfa (lo cual implica una ausencia de respuesta a imatinib mesilato). La supervivencia global y libre de enfermedad es similar a la de los GIST esporádicos. El tratamiento consiste en la resección quirúrgica. A diferencia de estas características, la tumoración de nuestro paciente era de un tamaño mayor al habitual (10 cm frente a 3,8 cm de media), era unifocal, y expresaba C-KIT.