



# Cirugía Española

**CIRUGÍA  
ESPAÑOLA**Revista Oficial de la Asociación Española de Cirujanos  
Publicada por Elsevier

Volúmenes 97, Especial Congreso 2, Noviembre 2019

XXII Reunión Nacional de Cirugía  
del 4 al 6 de noviembre de 2019[www.elsevier.es/cirugia](http://www.elsevier.es/cirugia)

## P-046 - PERFORACIÓN ESOFÁGICA TRAS TRATAMIENTO ENDOSCÓPICO DE DIVERTÍCULO DE ZENKER. A PROPÓSITO DE UN CASO

Rial Justo, Xiana; Chaparro Cabezas, M<sup>a</sup> Dolores; Suárez Sánchez, Miguel; Remírez Arriaga, Xabier; Román García de León, Laura; León Gámez, Carmen Lucero; Polaino Moreno, Verónica; Sánchez Turrión, Víctor

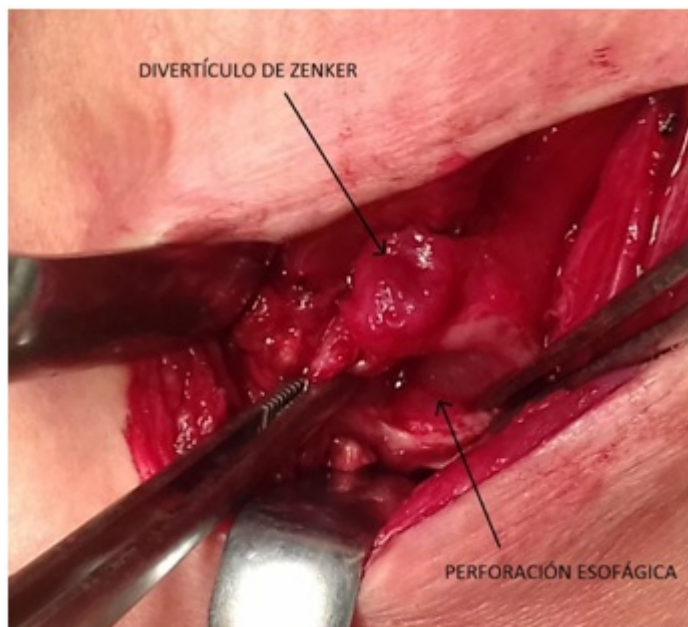
Hospital Puerta de Hierro, Majadahonda.

### Resumen

**Objetivos:** Presentación de un caso de perforación esofágica tras tratamiento de divertículo de Zenker mediante cricomiofaringotomía endoscópica.

**Métodos:** Mujer de 36 años con diagnóstico de divertículo de Zenker sintomático que ingresa de forma programada para cricomiofaringotomía endoscópica. A las 24 horas del procedimiento, la paciente presenta empeoramiento clínico (malestar general, dolor cervical, fiebre, taquipnea e hipotensión) y analítico (leucocitosis y PCR elevada), por lo que se solicita TC cérvico-torácico urgente, el cual objetiva una perforación esofágica. Se decide cirugía urgente.

**Resultados:** Se realiza una cervicotomía exploradora, con hallazgo de perforación de 3 cm en región posterolateral izquierda de esófago cervical, inmediatamente inferior a divertículo de Zenker; se realiza lavado de material purulento, sutura primaria de la perforación esofágica, diverticulectomía y colocación de drenaje en lecho. La paciente evoluciona favorablemente en el postoperatorio inmediato, recibe tratamiento antibiótico intravenoso de amplio espectro y nutrición enteral a través de sonda nasoyeyunal, inicia tolerancia oral al 6º día postoperatorio tras realización de estudio de tránsito que descarta fuga de contraste y es dada de alta a domicilio el 9º día postoperatorio.



**Conclusiones:** El divertículo de Zenker puede ser tratado mediante técnicas endoscópicas, las cuales pueden presentar como complicación la perforación esofágica, requiriendo en ocasiones un tratamiento quirúrgico urgente.