



Cirugía Española

**CIRUGÍA
ESPAÑOLA**Revista Oficial de la Asociación Española de Cirujanos
Vol. 97, Suplemento 2, Noviembre 2019XXXI Reunión Nacional de Cirugía
del 4 al 6 de noviembre de 2019www.elsevier.es/cirugia

P-574 - LIPOMA GIGANTE EN REGIÓN MAMARIA, PRESENTACIÓN DE UN INUSUAL CASO CLÍNICO

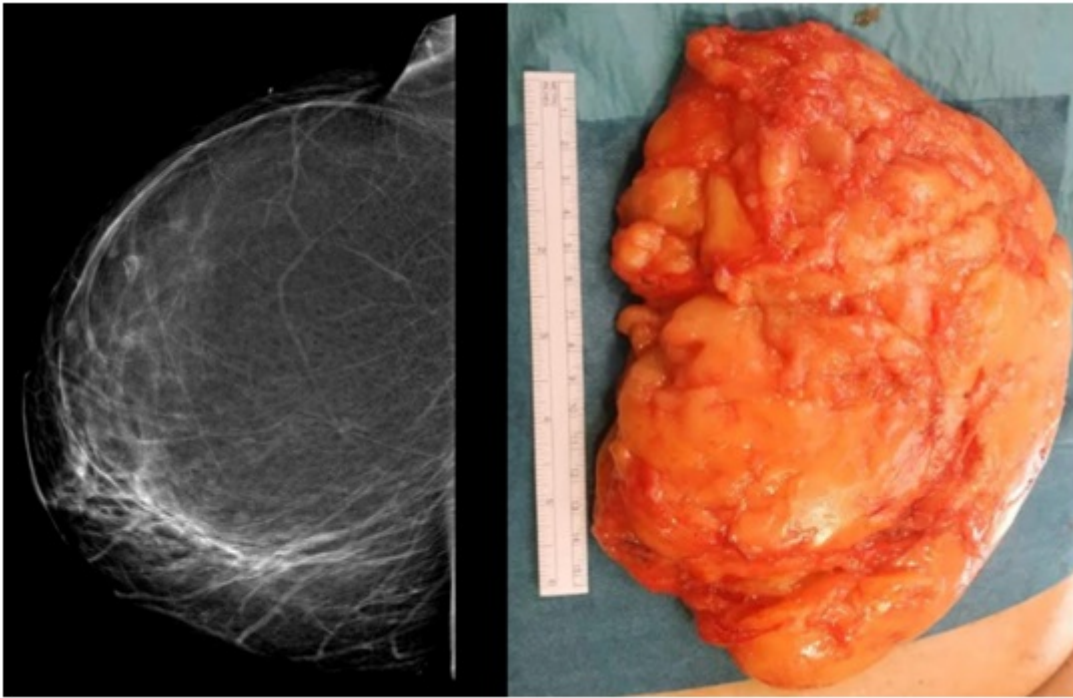
Pérez Xaus, Marc; Argudo Aguirre, Núria; Juncà Valdor, Valentí; Segura Badia, Marcelo; Nicolau Batalla, Pau; Torrent Jansa, Laia; Pera Román, Miguel

Hospital del Mar, Barcelona.

Resumen

Objetivos: Los lipomas mamarios son de presentación poco frecuente y raras veces constituyen una indicación quirúrgica. El objetivo de esta comunicación es presentar el caso de una paciente con un lipoma mamario gigante que se trató a raíz del hallazgo de microcalcificaciones contralaterales detectadas en el programa de cribado de cáncer de mama (PCCM). Presentación de un caso clínico y revisión de la literatura.

Caso clínico: Presentamos el caso de una mujer de 56 años con antecedentes de hipertensión arterial y dislipemia que fue remitida a la Unidad de Patología Mamaria en enero de 2019 tras biopsia de unas microcalcificaciones en mama izquierda detectadas en el PCCM; además la paciente refería molestias por un gran lipoma mamario de años de evolución que había aumentado de tamaño recientemente. La biopsia del área de microcalcificaciones reveló la presencia de papiloma y adenosis esclerosante. Dados los hallazgos y la sintomatología se planteó intervención quirúrgica bilateral: Exéresis de las microcalcificaciones residuales en mama izquierda guiada por arpón y exéresis del lipoma en mama derecha. Se procedió a la cirugía en febrero de 2019. Se realizó un abordaje en línea axilar anterior derecha con exéresis de gran lipoma retromamario de 800 g de peso y $210 \times 155 \times 40$ mm de tamaño. Se colocó un drenaje de tipo redón en el lecho quirúrgico. En mama izquierda se realizó exéresis del área marcada mediante arpón. En el postoperatorio inmediato la paciente presentó hipotensión y taquicardia que se estabilizó inicialmente con fluidoterapia. A las pocas horas volvió a presentar inestabilidad hemodinámica asociado a mal estar general, con aparición súbita de débito hemático por el drenaje, por lo que se realizó analítica, que mostraba anemia de 2 g/dl. Ante la alta sospecha de hemorragia activa, se indicó la cirugía urgente. En la revisión quirúrgica se objetivó un gran coágulo de 250 ml y una sufusión hemorrágica dependiente del pectoral mayor que se controló con ligaduras de Vicryl 3/0 y colocación de material hemostático, consiguiendo correcta hemostasia. Posteriormente la paciente evolucionó favorablemente y fue dada de alta sin otras complicaciones. El estudio anatomopatológico confirmó lipoma sin características malignas en mama derecha y adenosis esclerosante en mama izquierda. En las visitas de control posteriores la paciente presenta un resultado cosmético excelente con correcta simetría mamaria.



Discusión: Los lipomas gigantes se definen como una tumoración con un tamaño superior a 10 cm. Los lipomas mamarios son infrecuentes, siendo excepcional su presentación como lipomas de gran tamaño. Su tratamiento es la exéresis siendo la sintomatología y motivos estéticos las principales indicaciones quirúrgicas. La reconstrucción mamaria posterior a la exéresis puede ser necesaria en algunos casos debido a la asimetría mamaria resultante.