



# Cirugía Española



[www.elsevier.es/cirugia](http://www.elsevier.es/cirugia)

## P-566 - DRENAJE LINFÁTICO ANÓMALO EN EL CÁNCER DE MAMA; REVISIÓN DE LA LITERATURA E IMPORTANCIA DEL ESTUDIO GAMMAGRÁFICO EN LA BIOPSIA DEL GANGLIO CENTINELA

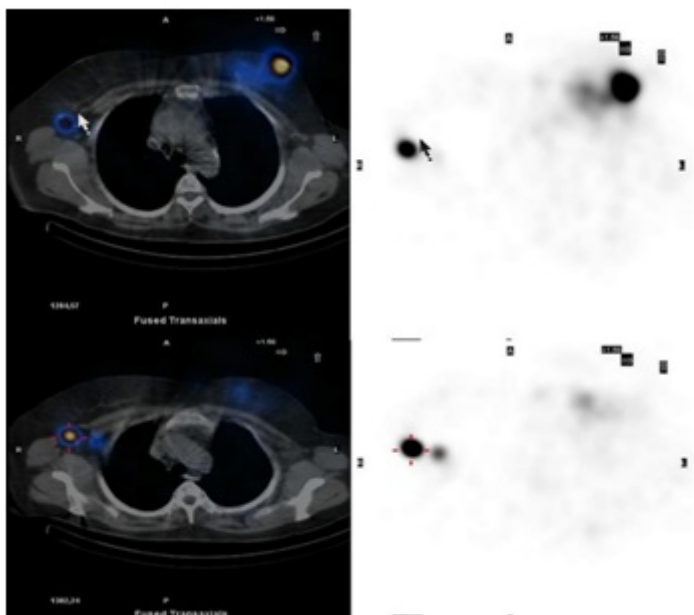
Nicolás, Tatiana; Marín, Caridad; Galindo, Pedro José; Piñero, Antonio; Marín, Pedro; Alconchel, Felipe; Rodrigues, Kamila; Conesa, Ana

Hospital Universitario Virgen de la Arrixaca, Murcia.

### Resumen

**Introducción:** La afectación ganglionar regional del cáncer de mama supone un factor pronóstico importante, ya que disminuye la supervivencia a un 40% en 5 años. Por lo que la utilización de la medicina nuclear en el estudio del ganglio centinela (BSGC) es de gran utilidad para conocer el drenaje linfático regional, su variabilidad individual anatómica y/o tumoral y determinar el estadio tumoral inicial. Generando nuevos planteamientos pronósticos con variación en las medidas terapéuticas y en el seguimiento de los pacientes.

**Caso clínico:** Mujer de 61 años que como antecedentes presenta, cirugía conservadora y linfadenectomía tratada con quimioterapia y radioterapia adyuvante, hace 19 años, por carcinoma ductal infiltrante de mama izquierda (estadio IIB). En el estudio mamográfico-ecográfico de seguimiento se halla un nódulo de 30 mm en cuadrante inferior interno de mama izquierda, con halo hiperecogénico y ecogeneidades puntiformes y ganglios axilares derechos benignos. Se realiza biopsia de aguja gruesa hallando carcinoma ductal infiltrante, con receptores hormonales negativos y Her2/neu positivo. Tras descartar enfermedad a distancia con PET-TAC y gammagrafía ósea, se decide BSGC mediante lingogammagrafía, observándose un drenaje atípico con captación focal axilar contralateral. Tras la negatividad del GC se realiza cirugía conservadora sin vaciamiento axilar. La histología definitiva informó, de carcinoma ductal infiltrante de 4 cm con invasión linfovascular y sin afectación ganglionar (estadio IIA). Tras quimioterapia y trastuzumab adyuvante, se encuentra 6 meses libre de enfermedad.



**Discusión:** Las metástasis axilares contralaterales en el cáncer de mama constituyen un hecho poco frecuente, presentando una incidencia del 3,6 al 6%, y siendo la mayoría de casos metacrónicos. Pueden corresponder tanto a la manifestación de una enfermedad sistémica (estadio IV), una metástasis de un cáncer primario oculto ipsilateral o una recurrencia del cáncer de mama. Además de no conocer la vía de diseminación exacta, numerosos estudios sugieren una alteración del drenaje linfático debido a cicatrices quirúrgicas previas, desarrollando drenajes anómalos extraaxilares y contralaterales (como en nuestro caso).

Actualmente, la metástasis del cáncer de mama en el ganglio linfático axilar contralateral sin metástasis en ningún otro órgano distante se asigna actualmente como estado de M1 (estadio IV) en lugar de N3 (estadio III), radicando aquí la importancia de la (BSGC) ya que tiene implicación pronóstica y en la terapéutica adyuvante. La BSGC independientemente de la variabilidad de los criterios y de la técnica ha demostrado 96% en la precisión de los casos. A pesar de la controversia sobre el método de inyección óptimo, la linfogammagrafía y el estudio con SPECT/TAC han aumentado las tasas de identificación, eliminando el vaciamiento axilar convencional, permitiendo el establecimiento del drenaje linfático anormal y la detección de ganglios extra-axilares, particularmente los ganglios mamarios internos. En nuestro caso se demuestra la existencia de un drenaje linfático anómalo, en paciente intervenida previamente, con recidiva del cáncer de mama, mediante la utilización de linfogammagrafía y SPECT/TC, no modificando el tratamiento adyuvante. Van a ser varios los autores, los que recomienden el estudio linfogammagráfico del ganglio centinela axilar en pacientes con recidiva de cáncer de mama.