



Cirugía Española

**CIRUGÍA
ESPAÑOLA**

Volúmenes 97, Especial Congreso 2, Noviembre 2019

XXXI Reunión Nacional de Cirugía
del 4 al 8 de noviembre de 2019www.elsevier.es/cirugia

P-531 - HERNIA OBTURATRIZ ESTRANGULADA: REPARACIÓN URGENTE MEDIANTE TÉCNICA TAPP

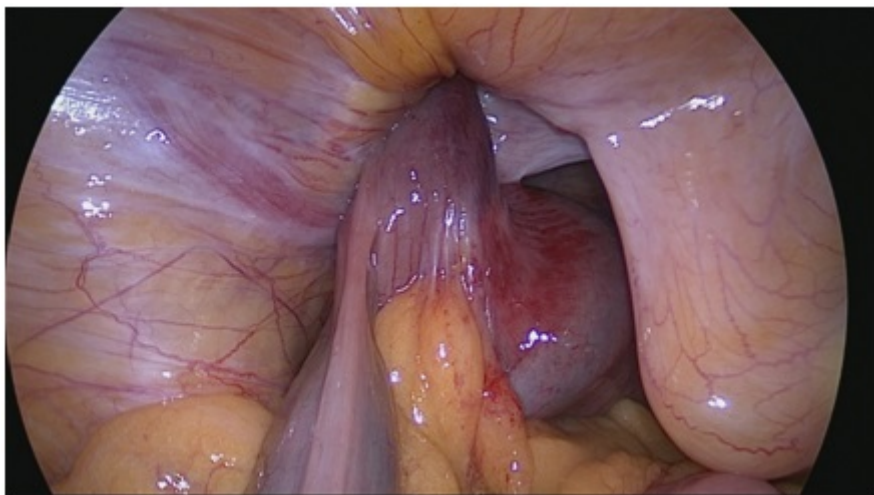
Ortega Vázquez, Irene¹; Esteban Agustí, Enrique²; del Castillo Díez, Federico³; Sánchez López, Daniel¹; Fernández Sánchez, Rocío¹; Cuadrado García, Ángel¹; Núñez O'Sullivan, Sara¹; Picardo Nieto, Antonio L.¹

¹Hospital Universitario Infanta Sofía, San Sebastián de los Reyes; ²Hospital Universitario de Torrejón, Torrejón de Ardoz; ³Hospital Universitario La Paz, Madrid.

Resumen

Introducción: Las hernias obturatrizes son excepcionales (1% todas las hernias) y constituyen un reto diagnóstico y terapéutico para el cirujano. Es una hernia pélvica con alta morbilidad y mortalidad que, por lo general, se presenta en mujeres multíparas y ancianos desnutridos, debido a una disminución del tejido graso y linfático preperitoneal que ocupa el orificio obturador, entre las ramas pubianas e isquiáticas. Aunque la irradiación del dolor a la cara interna del muslo por compresión del nervio obturador es característica (signo de Howship-Romberg), la clínica es indistinguible de otros cuadros de obstrucción intestinal, lo que conlleva retrasos en el diagnóstico y aumenta las tasas de estrangulamiento (25-100%) y mortalidad, siendo fundamental el TAC abdominal para el diagnóstico precoz. Presentación de una reparación laparoscópica urgente mediante técnica TAPP en una paciente de 90 años con una hernia obturatriz estrangulada.

Caso clínico: La paciente acudió a urgencias con un cuadro de distensión abdominal y vómitos persistentes. En la exploración destacaba un abdomen timpánico con una cicatriz media infraumbilical por un antecedente quirúrgico desconocido. Un TAC abdominal urgente evidenció una obstrucción intestinal secundaria a una hernia obturatriz izquierda entre los músculos obturador externo y pectíneo. Se realizó laparoscopia exploradora objetivando una dilatación difusa intestinal secundaria al atrapamiento de un asa de yeyuno distal en el orificio obturador izquierdo. Mediante disección roma se logró liberar el asa intestinal herniada, mostrando signos de sufrimiento que se recuperaron parcialmente tras la reducción. No precisó resección intestinal. Se realizó hernioplastia TAPP modificada, con malla de polipropileno deslizada 6 cm por debajo del pubis para cubrir el orificio obturador. Se fijó la malla al pubis y músculo transverso mediante *tackers*. Se realizó el cierre del *flap* peritoneal que aísla el contenido visceral del material protésico. La paciente desarrolló un íleo paralítico prolongado, así como insuficiencia cardíaca congestiva, que evolucionaron favorablemente con soporte nutricional y tratamiento médico, siendo dada de alta a los 17 días tras la intervención.



Discusión: La técnica TAPP proporciona ventajas adicionales que nos animan a proponerla como técnica de elección en estos casos. Al deslizar la malla inferiormente con respecto al pubis, podemos cubrir el orificio obturador y reforzar toda la pared posterior, generalmente debilitada en estos pacientes, previniendo las hernias crurales e inguinales ipsilaterales. La laparoscopia ofrece una excelente visión bilateral de la región obturatriz y permite evaluar adecuadamente la viabilidad intestinal, realizando resección intestinal cuando se precise u otros procedimientos secundarios. La distensión intestinal o las adherencias por cirugías previas pueden dificultar la intervención pero no constituyen contraindicaciones absolutas, como se demuestra en este caso. Es recomendable la utilización de pinzas atraumáticas y maniobras delicadas y romas para reducir el contenido estrangulado. Se debe extremar la precaución al fijar la malla con *tackers*, con el objetivo de minimizar tanto las lesiones vasculares (vasos obturatrices, corona mortis, epigástricos, etc.) como nerviosas.