



P-529 - HERNIA INTERCOSTAL ABDOMINAL DIRECTA ADQUIRIDA: A PROPÓSITO DE UN CASO

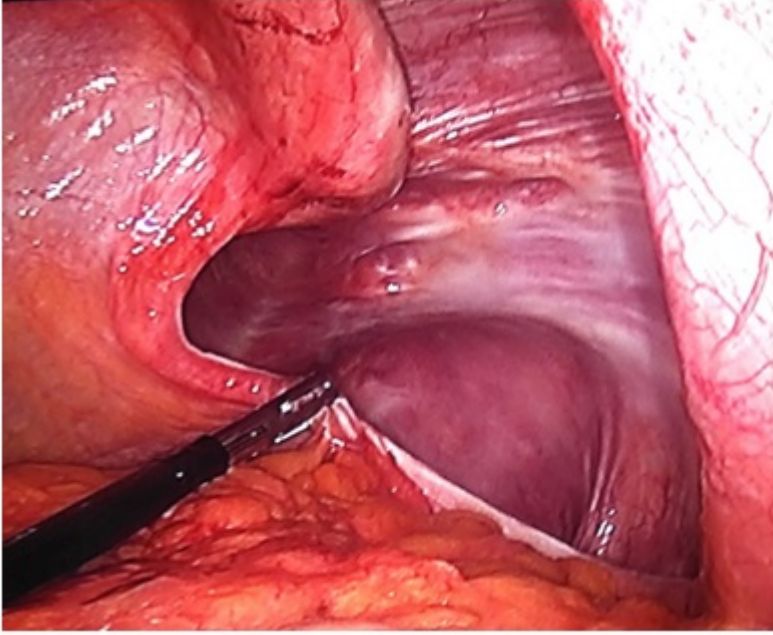
Arrabal Agüera, Lorena¹; de Santiago, Fernando²; Torán, Javier²; Montoto, Tamara²; Cormezana, Enrique²; Enríquez-Navascués, José María¹

¹Hospital Donostia, San Sebastián; ²Hospital Bidasoa, Hondarribia.

Resumen

Objetivos: Exponer un caso clínico infrecuente de hernia intercostal, a la vez que revisar la bibliografía y analizar las publicaciones al respecto.

Caso clínico: Varón 85 años con dolor y tumoración en flanco izquierdo. Único antecedente: tos desde hace 15 días y aparición de hematoma en flanco izquierdo, sin traumatismo asociado. TAC: hernia intercostal, a nivel de hipocondrio izquierdo, que contiene ángulo esplénico del colon sin lesión diafragmática asociada. Intervención quirúrgica: por laparoscopia se observa un gran defecto de pared intercostal de unos 8-10 cm que contiene asas de intestino delgado y colon que se reduce. Incisión sobre el defecto herniario y plastia por vía anterior. Nuestro caso corresponde a una hernia intercostal abdominal directa espontánea. En muchas series de casos se confunden las definiciones: la mayoría de casos publicados corresponden a hernias intercostales pulmonares, o hernia abdominal transdiafragmáticas. Hasta ahora solo hay 20 casos publicados en toda la literatura de hernia intercostales abdominales directas, es decir, sin defecto asociado del diafragma. La mayoría de ella son secundarias a traumatismo, únicamente se han descrito 7 casos asociados a tos intensa. No hay consenso sobre el tratamiento de elección. En general, se recomienda cirugía por las posibles complicaciones. Si el defecto es directo se recomienda toracotomía, si es indirecto laparoscopia o laparotomía. De elección: colocar malla sin tensión, y siempre evitar alambres para disminuir el espacio entre las costillas.



Discusión: La hernia intercostal abdominal directa adquirida es una entidad muy poco frecuente. No hay consenso sobre su tratamiento, creemos necesario en primer lugar unificar términos descriptivos, para después aunar recomendaciones para tu óptimo tratamiento.