



Cirugía Española



www.elsevier.es/cirugia

P-509 - SITUACIÓN ACTUAL DE LA CARCINOMATOSIS DE ORIGEN COLORRECTAL: ¿MEJORA LA CIRUGÍA CITORREDUCTORA + HIPEC EL PRONÓSTICO?

Gutiérrez Delgado, María Pilar; Pitarch Martínez, María; Carrasco Campos, Joaquín; Titos García, Alberto; Moreno Ruiz, Francisco Javier; Toval Mata, José Antonio; Mera Velasco, Santiago; Santoyo Santoyo, Julio

Hospital Regional Universitario Carlos Haya, Málaga.

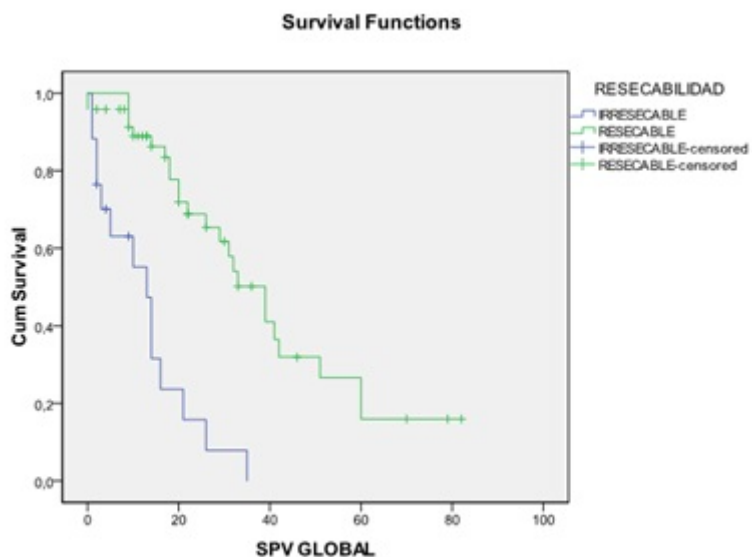
Resumen

Introducción: La expansión de la cirugía citorreductora + HIPEC parece mejorar el pronóstico tradicionalmente infausto de la carcinomatosis de origen colorrectal.

Objetivos: Analizar nuestros resultados postoperatorios y en términos de supervivencia en los pacientes intervenidos por metástasis peritoneales de origen colorrectal.

Métodos: Estudio descriptivo y observacional analítico de pacientes intervenidos por carcinomatosis de origen colorrectal en nuestro centro, en el seno de una Unidad de Oncología Peritoneal, entre 2012-2018 (n = 65).

Resultados: El 60% de los pacientes fueron mujeres, con edad media de 54 años (rango 20-75). Solo el 18,5% presentaban 2 comorbilidades, siendo ECOG 0 el performance status más común. Un 70,8% se categorizaron como ASA II. La mitad de los pacientes tenían carcinomatosis concomitantemente al diagnóstico del tumor primario. La gran mayoría (89%) habían sido intervenidos previamente por su patología neoplásica, siendo esta cirugía urgente en el 37% de los casos; la cirugía previa no fue R0 hasta en un 34,5%. 6 pacientes habían recibido HIPEC previamente (una de ellas en dos ocasiones). El 41,5% de los pacientes recibió quimioterapia neoadyuvante. El 73,8% (58 pacientes) fueron resecables (CCS-0). El PCI medio fue de 10 (22 en irresecables y 6 en resecables, p 0,001). El PCI estaba infraestimado radiológicamente en el 60% de los casos. Entre los pacientes resecables, 58,3% requirió resección intestinal, y en 9 pacientes se realizó más de una anastomosis. Hasta el 37,6% de ellos precisó 3 o más procedimientos quirúrgicos. El 93,7% de los pacientes CCS-0 recibieron HIPEC, en la cual la técnica cerrada con difusión de CO2 fue la predominante (72,7%). En el 86,4% el quimioterápico intraperitoneal administrado fue oxaliplatino y en el 13,6% restante mitomicina. El 47,9% de los pacientes desarrolló algún tipo de citopenia postoperatoria. La mitad de los pacientes no desarrollaron complicaciones. En los que sí las desarrollaron, en un 60,9% fueron de carácter leve (Clavien I-II). Se registraron 2 reintervenciones y 2 exitus postoperatorios. La estancia postoperatoria media fue de 12 días. El 41,5% de la serie continúa viva (50% de los resecables). La supervivencia media fue de 39,5 meses en los resecables frente a 12,6 meses en los irresecables (p 0,001). La curva de supervivencia que compara resecables frente a irresecables se encuentra adjunta. Un 25% de los pacientes que fueron resecables permanecen libres de enfermedad. La supervivencia libre de enfermedad media fue de 20 meses.



Conclusiones: La cirugía citorreductora con HIPEC mejora la supervivencia global de los pacientes y mantiene una aceptable supervivencia libre de enfermedad, sin exponer a un aumento de la morbilidad considerable.