



Cirugía Española

**CIRUGÍA
ESPAÑOLA**

Revista Oficial de la Asociación Española de Cirujanos
FEBRERO 2019

Volumen 97, Especial Congreso 2, Noviembre 2019

XIII Reunión Nacional de Cirugía
del 2 al 6 de noviembre de 2019



www.elsevier.es/cirugia

P-504 - MESOTELIOMA PERITONEAL MALIGNO, UNA ENTIDAD QUE PUEDE PASAR DESAPERCIBIDA... ¡INCLUSO PARA EL PATÓLOGO!

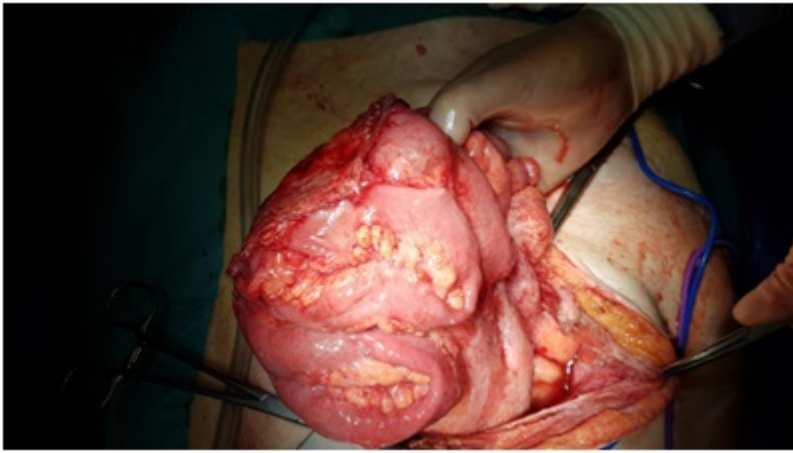
Dabán-López, Pablo; Gómez-Sánchez, Javier; Mirón-Pozo, Benito; Gutiérrez-Sáinz, Javier

Hospital Universitario San Cecilio, Granada.

Resumen

Introducción: El mesotelioma peritoneal maligno (MPM) se trata de un tumor primario peritoneal cuya incidencia aproximada es de 0,5-3 casos por millón de habitantes. Es más frecuente en hombres y su diagnóstico se suele efectuar en condiciones avanzadas, lo que le otorga un pronóstico nefasto. Se presenta un caso de MPM con el objetivo de exponer su clínica, diagnóstico y opciones terapéuticas.

Caso clínico: Mujer de 67 años estudiada por dolores abdominales crónicos con alteraciones del tránsito gastrointestinal, que en 2014 se diagnostica mediante enteroTAC de una carcinomatosis peritoneal de origen no filiado. Durante este ingreso se realizó colonoscopia y valoración ginecológica sin diagnóstico de lesión primaria. Se efectuó finalmente laparotomía exploradora evidenciando un engrosamiento del epiplón pero sin tumoraciones ni signos de carcinomatosis. Se realizó omentectomía y citología del líquido abdominal y la anatomía patológica informó de hiperplasia mesotelial reactiva no neoplásica con ausencia de malignidad en la citología. Durante 2016 y 2017 continuó estudiándose ante la persistencia de sintomatología. Un nuevo TAC abdominal informa de extensa ascitis con nódulos peritoneales, sugiriendo origen neoplásico o enfermedad inflamatoria crónica como tuberculosis o brucelosis. Tras descartar origen infeccioso, se solicitó revisión de la anatomía patológica de la primera cirugía, modificándose el informe, con el diagnóstico de mesotelioma papilar bien diferenciado del peritoneo con límites de resección afectos. Se decidió en comité multidisciplinar nueva laparotomía exploradora en junio de 2018, hallando engrosamiento peritoneal y parietal generalizado, sin nódulos y con abundante ascitis. Se realizó resección de conglomerado de asas ileales adherido a pared abdominal y mediante biopsia intraoperatoria se informó de tumor maligno epitelial compatible con mesotelioma. El informe definitivo anatomopatológico es de mesotelioma epitelioide maligno, con células malignas en líquido ascítico e infiltración serosa en asas intestinales con afectación en límites de resección. Inicia tratamiento quimioterápico sistémico y se realiza, en otro centro, cirugía citorreductora máxima más HIPEC en enero de 2019. Presenta un postoperatorio tórpido precisando reintervención por colecciones, siendo dada de alta al mes de la cirugía. Continúa en seguimiento por Oncología hasta la fecha.



Caso clínico: El MPM cursa con unos síntomas abdominales inespecíficos como el dolor crónico y la distensión abdominal. Las pruebas de imagen ejercen un importante papel en su diagnóstico, aunque será el análisis anatomopatológico mediante técnicas inmunohistoquímicas el que nos lo confirme. El tiempo medio desde la aparición de síntomas hasta su diagnóstico definitivo es de 4-5 meses, lo que indica, como en nuestro caso, las características insidiosas de la enfermedad. La laparoscopia/laparotomía exploradora con toma de biopsia y citología es el principal método de diagnóstico; aunque cada vez son más certeras las biopsias guiadas por ecografía o TAC. La combinación de cirugía citorreductora y HIPEC representa la estrategia de tratamiento estándar para casos seleccionados de MPM, obteniéndose con ésta mayor supervivencia en comparación con otros tratamientos. No obstante, el pronóstico del MPM es malo, con una escasa supervivencia a largo plazo y donde ante tumores irresecables, la quimioterapia, radioterapia e inmunoterapia puede presentar algún beneficio.