




Cirugía Española



www.elsevier.es/cirugia

V-052 - PACIENTE CON ULCERA MARGINAL TRAS CIRUGÍA BARIÁTRICA (*BYPASS* GÁSTRICO)

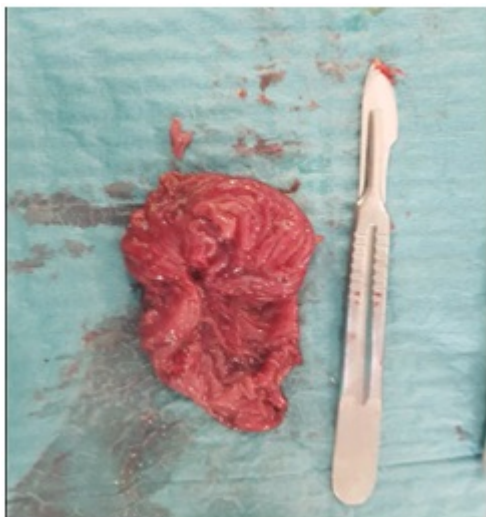Pérez Reyes, María; Rodríguez Cañete, Alberto; Nicolas de Cabo, Sara; Moreno Ruiz, Francisco Javier; Montiel Casado, Custodia; Fernández Aguilar, José Luis; Mirón Fernández, Irene; Santoyo Santoyo, Julio

Hospital Regional Universitario Carlos Haya, Málaga.

Resumen

Introducción: La úlcera marginal es una de las complicaciones más graves después de un *bypass* gástrico. El tabaco, los antiinflamatorios no esteroideos (AINEs) y la infección por *H. pylori* están relacionados con su desarrollo.

Caso clínico: Paciente de 29 años intervenida hace 3 años de cirugía bariátrica con técnica de *bypass* gastro-yeyunal (GY) por dehiscencia intraoperatoria de la línea de grapas, tras intentar realizar una gastrectomía vertical. Presenta vómitos persistentes y epigastralgia intensa desde 3 meses de la intervención con afectación de su calidad de vida. Ha tenido éxito en la pérdida de peso. Se realizó endoscopia digestiva alta (EDA) evidenciando una úlcera en la anastomosis GY. Se inició tratamiento erradicador de *H. pylori*, la suspensión de la toma de tabaco, AINEs y tratamiento con inhibidores de la bomba de protones, mejorando levemente de los síntomas. Se repitió la EDA y se observó esofagitis péptica y 2 úlceras marginales. Los niveles de gastrina fueron negativos. Fue intervenida en otro centro en diciembre de 2017, vía laparoscópica, por sospecha de hernia interna, pero no se objetivaron hallazgos patológicos. Ante la persistencia de sintomatología a pesar del tratamiento conservador se decidió reintervención mediante laparoscopia. En el espacio de Petersen se encontraron asas herniadas, que se redujeron y se cerró dicho espacio. Se procedió a vagotomía troncular bilateral. Se seccionó la anastomosis GY y se realizó de nuevo. Por último realizamos antrectomía. La anatomía patológica mostró ulceración. Fue dada de alta al 5º día postoperatorio sin complicaciones.



Discusión: El *bypass* gástrico es una de las cirugías bariátricas realizadas con mayor frecuencia, por sus buenos resultados y baja tasa de complicaciones. Entre ellas destaca la úlcera marginal. El desarrollo de la úlcera aparece en la mucosa yeyunal. El ácido, el tabaco, uso de AINEs y la infección por H Pylori representan un papel importante en su desarrollo. La sintomatología que presentan es epigastralgia, náuseas, vómitos, disfagia y sangrado. El tratamiento inicial es médico, eliminando los factores de riesgo. Hay veces que no responden y se producen estenosis en la anastomosis que precisan dilataciones endoscópicas. Cuando el manejo conservador no es efectivo, el tratamiento será quirúrgico como en nuestra paciente. La intervención debe incluir la resección de la anastomosis previa asociado a su reconstrucción. La utilidad de la vagotomía es discutible, pero aumenta el porcentaje de éxito. Indicamos en nuestro caso resección del antro remanente por evitar un posible síndrome del antro retenido. Otra de las complicaciones que pueden aparecer es una hernia a través del espacio de Petersen, causa común de obstrucción intestinal, como sucedió en nuestra paciente. Creemos que en nuestra paciente los síntomas fueron causados fundamentalmente por la úlcera marginal pero posiblemente la hernia interna fue causa de síntomas. El diagnóstico de úlcera de la anastomosis gastrointestinal tras *bypass* gástrico debe hacernos pensar en factores de riesgo que pueden estar desencadenándola y tratarlos. Si bien, puede que no sea eficaz, en esos casos se podrá ofrecer tratamiento quirúrgico. Ante dolor abdominal en paciente con obesidad mórbida no podemos olvidar el diagnóstico de hernia interna.