CIR ESP. 2019;97(Espec Congr 2):7

Cirugía Española

www.elsevier.es/cirugia

P-007 - LEIOMIOSARCOMA PÉLVICO RETROPERITONEAL. MANEJO DIAGNÓSTICO Y QUIRÚRGICO UTILIZANDO UN MODELO DE RECONSTRUCCIÓN VIRTUAL Y UN PROTOTIPO DE IMPRESIÓN 3D

Sánchez Gallego, Alba; Cascales Sánchez, Pedro; Martínez Moreno, Agustina; Luengo Gallester, Olga; Conde Hinarejos, Belén; Agudo Rodríguez, Beatriz; Moreno Flores, Beatriz; García Blázquez, Emilio

Hospital General Universitario de Albacete, Albacete.

Resumen

Objetivos: Exponer el manejo diagnóstico y quirúrgico de una paciente con un leiomiosarcoma pélvico retroperitoneal utilizando un modelo de reconstrucción virtual tridimensional y un prototipo de impresión 3D.

Caso clínico: Se trata de una paciente de 57 años con molestias pélvicas continuas de dos meses de evolución. Sin antecedentes de interés. Se realizó analítica completa incluyendo marcadores tumorales que no presentó hallazgos patológicos. La ecografía abdominal evidenció una masa pélvica heterogénea, por lo que se realizó RM abdomino-pélvica que evidenció una masa retroperitoneal de 6 × 5 × 5,5 cm adyacente a los vasos ilíacos internos izquierdos, bien definida, heterogénea, que desplaza útero y vagina medialmente. Sugestiva de masa adenopática tumoral o tumor primario compatible con sarcoma. Se realizó biopsia mediante punción guiada por TAC que informó de leiomiosarcoma. Se realizó estudio de extensión mediante TAC toraco-abdomino-pélvico, sin evidencia de enfermedad a distancia. Tras valorar el caso conjuntamente con los servicios de oncología médica y radioterápica, se decidió radioterapia neoadyuvante previa a tratamiento quirúrgico. Tras 5 sesiones de radioterapia, se realizó TAC de control con discreta disminución de tamaño tumoral. Utilizando las imágenes de TAC y RM, se realizó un modelo de reconstrucción virtual tridimensional y un prototipo de impresión 3D (Cella Medical Solutions®) con evidencia de desplazamiento medial y anterior del uréter izquierdo por el tumor y se evaluó la relación del tumor (distancia al mismo) con el útero, vagina, recto-sigma, músculo obturador interno y vasos ilíacos izquierdos. La paciente fue intervenida mediante laparotomía media infraumbilical y se evidenció tumoración pélvica encapsulada de aproximadamente 8 cm. muy próxima a útero, vagina, vejiga y músculo obturador interno, pero sin infiltración de los mismos. Se realizó exéresis completa. El estudio histopatológico informó de leiomiosarcoma bien delimitado que contacta con el borde quirúrgico sin afectación del mismo. El postoperatorio evolucionó favorablemente, la paciente fue dada de alta asintomática y posteriormente recibió radioterapia adyuvante. Actualmente tras dos años de seguimiento, la paciente se encuentra asintomática y sin evidencia de recidiva local ni presencia de enfermedad a distancia.

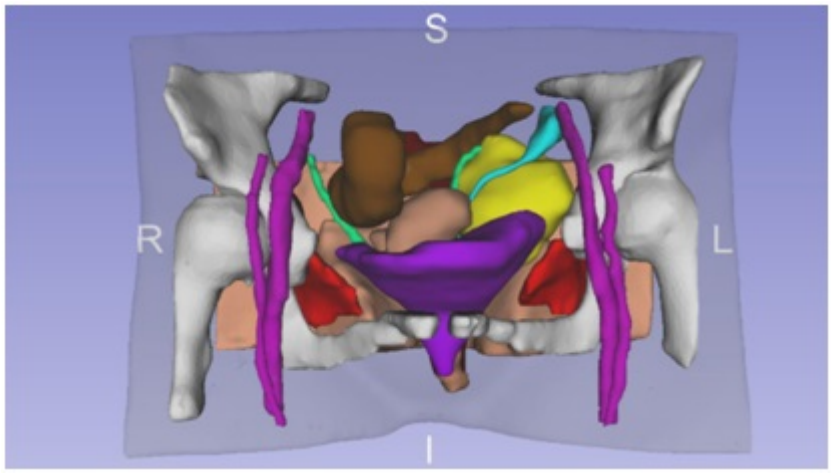

Discusión: La extirpación quirúrgica completa con márgenes sanos es el tratamiento de elección del sarcoma de partes blandas. El procedimiento quirúrgico incluye exéresis amplia con borde quirúrgico libre alrededor, que puede variar en función de las barreras anatómicas perilesionales existentes. La radioterapia neoadyuvante puede resultar muy útil para reducir el tamaño tumoral y delimitar el tumor con respecto a los órganos vecinos. La radioterapia adyuvante está indicada al tratarse de tumores con alto riesgo recidiva y en ocasiones con cirugías subóptimas. En nuestra experiencia, el modelo de reconstrucción tridimensional y el prototipo de impresión 3D demostraron su utilidad en este caso, dada su localización anatómica pélvica, en la evaluación de la relación del tumor con los órganos vecinos y en la planificación quirúrgica.

0009-739X © 2019 AEC. Publicado por Elsevier España, S.L.U. Todos los derechos reservados