



Cirugía Española

**CIRUGÍA
ESPAÑOLA**

Revista Oficial de la Asociación Española de Cirujanos
FEBRERO 2019

Volúmenes 97, Especial Congreso 2, Noviembre 2019

XIII Reunión Nacional de Cirugía
del 2 al 6 de noviembre de 2019



www.elsevier.es/cirugia

P-390 - INVAGINACIÓN COLÓNICA EN EL ADULTO COMO CAUSA DE OBSTRUCCIÓN INTESTINAL

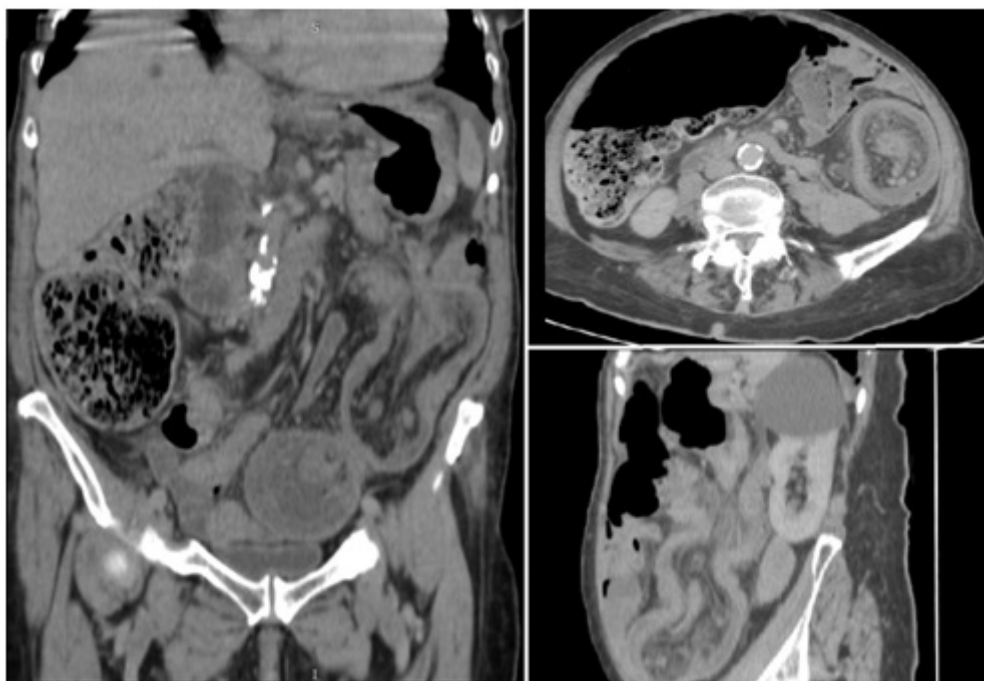
Moreno Bargueiras, Alejandro; Yuste García, Pedro; Pastor Altaba, Daniel; Vivas López, Alfredo Alejandro; Bernal Tirapo, Julia; Gutiérrez Andreu, Marta; Alegre Torrado, Cristina; Ferrero Herrero, Eduardo

Hospital Universitario 12 de Octubre, Madrid.

Resumen

Introducción: La invaginación intestinal en el adulto es una entidad muy infrecuente, al contrario de lo que sucede en el niño. Suele manifestarse con síntomas inespecíficos crónicos o subagudos, y de manera menos habitual como una obstrucción completa. En la infancia lo más frecuente es que sea idiopática. En el adulto la etiología es diversa, siendo más frecuente que la obstrucción se corresponda con lesiones orgánicas malignas a nivel de colon, y benignas en intestino delgado. La localización más frecuente es el intestino delgado, mientras que el colon se afecta en un 20% de las ocasiones. En menos de un 10% puede participar de la invaginación otras vísceras como el estómago o el duodeno. Respecto al tratamiento, actualmente no existen publicaciones de series amplias que establezcan un estándar de actuación.

Caso clínico: Mujer de 82 años de edad, sin antecedentes personales relevantes, que acude al Servicio de Urgencias por dolor abdominal generalizado que se acompaña de náuseas y vómitos. Destaca que varios días antes había acudido por hemorragia digestiva baja que fue dada de alta con manejo conservador. A la exploración física destaca distensión abdominal y dolor con defensa en hemiabdomen inferior. Se realiza tomografía (TC) abdominal que se informa como invaginación colo-colónica de colon descendente y sigma, con llamativa distensión del marco colónico con válvula ileocecal competente. Con estos resultados se realiza cirugía urgente. Como hallazgos destaca invaginación desde el ángulo esplénico hasta el sigma, con gran distensión del resto del colon y signos de sufrimiento en Ciego y una úlcera en colon descendente. Llama la atención que a través de la invaginación se hernia el epiplón y parte de la curvatura mayor del estómago. Dado que no se conoce la etiología y para evitar una posible diseminación tumoral, se decide no reducir la invaginación. Finalmente se practica una colectomía subtotal con ileostomía terminal. La anatomía patológica se informa como adenocarcinoma de colon.



Discusión: A pesar de la poca frecuencia de esta entidad clínica como causante de obstrucción aguda, debemos tenerla en cuenta en aquellos pacientes con crisis de dolor abdominal recurrente, vómitos o hemorragias bajas repetidas. Debido a su forma de presentación, no suele ser necesaria la cirugía urgente, salvo que debute como abdomen agudo u obstrucción intestinal completa. La prueba diagnóstica de elección en casos urgentes es el TC. Para casos subagudos suele ser suficiente con la historia clínica y una ecografía abdominal con signos típicos (signo de la diana). Respecto al tratamiento, la resección es la norma. Existe controversia en la necesidad de desinvaginar el segmento afectado, por la posibilidad de diseminación en caso de neoplasia maligna. Actualmente no existe evidencia y parece que la opción más extendida es que realizar esta maniobra dependerá más de la exposición del campo quirúrgico que de la posibilidad de diseminación. La resección debe ser prudente, y tener en cuenta que la presencia de adenopatías no es vinculante a la existencia de una neoplasia, ya que en la mayoría de los casos son de origen inflamatorio.